DOI: 10.56871/RBR.2024.58.48.001
УДК 616.36-003.826+577.175.324+612.35+611.36+599.323.4

МОРФОФУНКЦИОНАЛЬНОЕ СОСТОЯНИЕ ПЕЧЕНИ КРЫС ПРИ МОДЕЛИРОВАНИИ ЖИРОВОГО ГЕПАТОЗА И ИЗМЕНЕННОМ ТИРЕОИДНОМ СТАТУСЕ

© Альбина Александровна Кондратенко[1], Наталья Дмитриевна Прохорова[1], Александр Александрович Минченко[1], Антон Иванович Полосков[1], Николай Сергоевич Деданишвили[2], Сарнг Саналович Пюрвеев[2], Руслан Иванович Глушаков[1]

[1] Военно-медицинская академия им. С.М. Кирова. 194044, г. Санкт-Петербург, ул. Академика Лебедева, 6
[2] Санкт-Петербургский государственный педиатрический медицинский университет. 194100, г. Санкт-Петербург, ул. Литовская, 2

Контактная информация: Руслан Иванович Глушаков — д.м.н., доцент кафедры фармакологии с курсом клинической фармакологии ифармакоэкономики СПбГПМУ, начальник отдела медико-биологических исследований научно-исследовательского центра ВМедА им. С.М. Кирова. E-mail: glushakoffruslan@yandex.ru ORCID: https://orcid.org/0000-0002-0161-5977 SPIN: 6860-8990

Для цитирования: Кондратенко А.А., Прохорова Н.Д., Минченко А.А., Полосков А.И., Деданишвили Н.С., Пюрвеев С.С., Глушаков Р.И. Морфофункциональное состояние печени крыс при моделировании жирового гепатоза и измененном тиреоидном статусе // Российские биомедицинские исследования. 2024. Т. 9. № 3. С. 5–14. DOI: https://doi.org/10.56871/RBR.2024.58.48.001

Поступила: 20.06.2024 **Одобрена: 29.07.2024** **Принята к печати: 16.09.2024**

Резюме. ***Введение***. Распространенность тиреоидной патологии наряду с повышением инцидентности болезней гепатобилиарной системы определяет необходимость изучения влияния тиреоидного статуса на «естественную историю» развития заболеваний печени. ***Цель*** — оценить морфофункциональное состояние печени крыс при медикаментозно индуцированном гипо- и гипертиреозе на модели хронического жирового гепатоза. ***Материалы и методы.*** Воспроизведены модели гипертиреоза (I) и гипотиреоза (II). Животные экспериментальных групп (крысы) вместо питьевой воды получали 15 и 30% раствор фруктозы. Через 45 суток осуществляли декапитацию. Фрагменты печени фиксировали в 10% нейтральном формалине в течение 24 ч. Изготавливали срезы толщиной 3–4 мкм и проводили гистологическую оценку. ***Результаты.*** Индекс васкуляризации имел наибольшие значения при состоянии I с 15% фруктозной нагрузкой. Синусоиды печени занимали максимальную площадь относительно площади снимка ткани печени. При 30% фруктозной нагрузке на фоне гипо- и гипертиреоза просвет синусоидов выглядел суженным. Относительное содержание соединительной ткани в паренхиме печени опытных групп статистически значимо не зависело от тиреоидного статуса и уровня фруктозной нагрузки. Индекс воспалительной активности в среднем составил 5–6 баллов во всех опытных группах. Состояние I влияло на объем инфильтрации нейтрофильными лейкоцитами, в то время как дистрофические изменения в гепатоцитах сильнее зависели от уровня нагрузки фруктозой. Выявлены выраженная зернистая дистрофия гепатоцитов во всех опытных группах и снижение запасов гликогена. При II — уже при 15% фруктозной нагрузки отдельные клетки находились в состоянии гиалиново-капельной дистрофии. При увеличении потребления фруктозы в два раза наблюдали дискомплексацию печеночных пластинок, зернистые белковые структуры и значительное накопление липидов в цитоплазме гепатоцитов в I и II группах. ***Выводы.*** Высокий уровень тиреоидных гормонов значимо влияет на показатели воспалительной и пролиферативной активности ткани печени. Низкий уровень тиреоидных гормонов влияет на выраженность дистрофических изменений в гепатоцитах. При увеличении фруктозной нагрузки как при гипо-, так и при гипертиреозе гепатоциты подвергаются интенсивным дистрофическим изменениям.

Ключевые слова: неалкогольная жировая болезнь печени, тиреоидный статус, крысы

MORPHOFUNCTIONAL STATE OF THE LIVER IN RATS WITH FATTY HEPATOSIS MODELING AND ALTERED THYROID STATUS

© Albina A. Kondratenko[1], Natalia D. Prokhorova[1], Aleksandr A. Minchenko[1], Anton I. Poloskov[1], Nikolay S. Dedanishvili[2], Sarng S. Pyurveev[2], Ruslan I. Glushakov[1]

[1] Military Medical Academy named after S.M. Kirov. 6 Akademician Lebedev str., Saint Petersburg 194044 Russian Federation
[2] Saint Petersburg State Pediatric Medical University. 2 Lithuania, Saint Petersburg 194100 Russian Federation

Contact information: Ruslan I. Glushakov — Doctor of Medical Sciences, Assistant Professor of the Department of Pharmacology with the course of Clinical Pharmacology and Pharmacoeconomics SPbSPMU; Head of the Department Medical and Biological research of the Research Center of Military Medical Academy named after S.M. Kirov. E-mail: glushakoffruslan@yandex.ru
ORCID: https://orcid.org/0000-0002-0161-5977 SPIN: 6860-8990

For citation: Kondratenko AA, Prokhorova ND, Minchenko AA, Poloskov AI, Dedanishvili NS, Pyurveev SS, Glushakov RI. Morphofunctional state of the liver in rats with fatty hepatosis modeling and altered thyroid status. Russian Biomedical Research. 2024;9(3):5–14.
DOI: https://doi.org/10.56871/RBR.2024.58.48.001

Received: 20.06.2024 **Revised: 29.07.2024** **Accepted: 16.09.2024**

Abstract. ***Introduction.*** The prevalence of thyroid pathology, along with the increasing incidence of hepatobiliary diseases, necessitates studying the influence of thyroid status on the “natural history” of liver disease development. ***Objective.*** To evaluate the morphofunctional state of the liver in rats with drug-induced hypo- and hyperthyroidism using a model of chronic fatty hepatosis. ***Materials and methods.*** Models of hyperthyroidism (I) and hypothyroidism (II) were reproduced. Animals in the experimental groups received 15 and 30% fructose solutions instead of drinking water. Decapitation was performed after 45 days. Liver fragments were fixed in 10% neutral formalin for 24 hours. Sections with a thickness of 3–4 μm were prepared and subjected to histological examination. ***Results.*** The vascularization index was highest in group I with a 15% fructose load. Liver sinusoids occupied the maximum area relative to the area of the liver tissue image. With a 30% fructose load against a background of hypo- and hyperthyroidism, the lumen of the sinusoids appeared narrowed. The relative content of connective tissue in the liver parenchyma of the experimental groups did not statistically significantly depend on the thyroid status and the level of fructose load. The inflammatory activity index averaged 5–6 points in all experimental groups. Condition I influenced the volume of infiltration by neutrophils, while dystrophic changes in hepatocytes were more dependent on the level of fructose load. Pronounced granular dystrophy of hepatocytes was revealed in all experimental groups, as well as a decrease in glycogen stores. In group II, already at a 15% fructose load, individual cells were in a state of ballooning degeneration. With a twofold increase in fructose consumption, discomplexation of hepatic plates, granular protein structures, and significant lipid accumulation in the cytoplasm of hepatocytes were observed in groups I and II. ***Conclusions.*** A high level of thyroid hormones significantly affects the indicators of inflammatory and proliferative activity of liver tissue. A low level of thyroid hormones affects the severity of dystrophic changes in hepatocytes. With an increase in fructose load, both with hypo- and hyperthyroidism, hepatocytes undergo intense dystrophic changes.

Keywords: non-alcoholic fatty liver disease, thyroid status, rats

ВВЕДЕНИЕ

Заболевания щитовидной железы (ЩЖ) являются самыми распространенными среди всех болезней эндокринной системы, а гипо- и гипертиреоидные состояния находятся на первом и третьем месте в структуре эндокринологической патологии [7, 8], при этом эпидемиологические исследования демонстрируют, что удельный вес субклинической патологии ЩЖ в несколько раз превышает показатели официальной статистики [1, 9].

Тиреоидные гормоны регулируют экспрессию более 100 генов, при этом имеет место тканеспецифическое изменение экспрессии генов [3, 10]. В свою очередь, продукты тиреоидзависимой транскрипции взаимодействуют на уровне всего организма, результирующее воздействие определяет коморбидность при патологии щитовидной железы [5, 11].

Кроме того, заболевания печени в настоящее время являются серьезной угрозой здоровью населения вследствие высокой распространенности вирусных гепатитов, увеличением употребления алкоголя, эпидемии ожирения и соматической патологии [4, 12, 13].

Таким образом, высокая распространенность тиреоидной патологии наряду с повышением инцидентности и превалент-

ности болезни гепатобилиарной системы определяет необходимость изучения влияния тиреоидного статуса на «естественную историю» развития заболеваний печени.

ЦЕЛЬ ИССЛЕДОВАНИЯ

Оценить морфофункциональное состояние печени крыс при медикаментозно индуцированном гипо- и гипертиреозе на модели хронического жирового гепатоза.

МАТЕРИАЛЫ И МЕТОДЫ

Общий дизайн экспериментального исследования. Выполнено две серии экспериментальных наблюдений с включением 90 крыс линии Wistar (ФГУП «Питомник лабораторных животных "Рапполово"», Ленинградская область, Россия) в возрасте 30±10 дней) обоего пола 3–4-месячного возраста, массой 250±35 г в начале эксперимента. Число лабораторных животных определялось рассчитанным количеством крыс, необходимым для проверки статистической гипотезы (табл. 1). В каждой серии экспериментов каждую группу лабораторных животных составляли однополые особи, таким образом, эксперимент выполнен на равном количестве самцов и самок. Длительность карантина (акклиматизационного периода) для всех животных составляла не менее 14 дней. В течение карантина проводили осмотр каждого животного (поведение и общее состояние) дважды в день (в утренние и вечерние часы). Лабораторные животные с подозрением на любое заболевание и/или имеющие изменения в поведении исключались из исследования в течение карантина. После окончания карантина крысы внутри каждого гендера были рандомизированно распределены на три равные группы. Рандомизация лабораторных животных проводилась методом закрытых конвертов. Общая продолжительность эксперимента без учета карантина составила 45 суток.

Содержание животных. Питание и содержание лабораторных животных соответствовало нормам приказа МЗ СССР 1179 от 10 октября 1983 г. «Санитарные правила по устройству, оборудованию и содержанию экспериментально-биологических клиник». Каждая группа животных находилась в условиях содержания не более чем по 4–6 однополых особей в группе и имела доступ к воде и пище *ad libidum*.

Лекарственная индукция гипо- и гипертиреоза. Лабораторным животным первой (I, гипертиреоидной, n=32) и второй (II, гипотиреоидной, n=32) группы воспроизведена модель индуцированного лекарственного гипертиреоза и гипотиреоза соответственно путем введения исследуемых веществ: L-тироксин (сухое вещество, РУП «Белмедпрепараты», Республика Беларусь) в дозе 100±10 мкг на 100 г массы тела животного 1 раз в сутки, пропилтиоурацил (сухое вещество, Merck Selbstmedikation GmbH, Германия) 2,0±0,15 мг на 100 г массы животного 1 раз в сутки, внутрижелудочно через атравматичный полиуретановый зонд ежедневно, начиная с первого дня эксперимента. После взвешивания лабораторных животных (не реже 1 раза в 3 дня) необходимое количество исследуемой субстанции растворяли в 1,0 мл индифферентного пищевого желатинового геля (Henan Boom Gelatin Co., Ltd., КНР) и вводили особи соответствующей группы. С целью создания одинакового стрессового фактора лабораторные животные группы сравнения III (условный нормотиреоз) также получали по 1,0 мл геля внутрижелудочно через зонд.

Модель жирового гепатоза печени. Внутри I, II и III групп (гипо-, гипертиреоз, условный нормотиреоз) животные были разделены на равные подгруппы, в которых вместо питьевой воды крысы получали 15 и 30% раствор фруктозы на протяжении всего исследования. В группе сравнения животные на фоне индукции медикаментозного гипо- и гипертиреоза получали питьевую воду, абсолютный контроль составили 8 лабораторных животных.

Забор крови и выведение из эксперимента. Через 45 суток животных выводили из эксперимента передозировкой паров эфира. Смешанную артериовенозную кровь забирали пункцией из сердца, переносили в чистую пластмассовую пробирку и оставляли при комнатной температуре на час.

Таблица 1

Распределение животных по группам. Количество серий экспериментов (суммарное количество животных в группе)

Table 1

Distribution of animals by groups. Number of series of experiments (total number of animals in the group)

Экспериментальные группы/ Experimental groups	Номер группы / Group number		
	I	II	III
Тиреоидный статус / Thyroid status	Гипертиреоз / Hyperthyroidism	Гипотиреоз / Hypothyroidism	Условный нормотиреоз / Conditional normothyroidism
15% фруктоза в поилке, n / 15% fructose in the drinker, n	12	12	10
30% фруктоза в поилке, n / 30% fructose in the drinker, n	12	12	10
Интактные, n / Intact, n	8	8	6

Для получения сыворотки кровь центрифугировали 15 мин при 3000 оборотах в минуту. Сыворотка от каждого животного исследовалась индивидуально. Содержание трансаминаз (аланинаминотрансфераза и аспартатаминотрансфераза) сыворотки крови анализировали кинетическим УФ-методом без пиридоксальфосфата, общего белка — биуретовым методом, общего билирубина — диазосульфаниловым методом («Вектор-Бест», Россия). Анализ производили согласно инструкциям. Методом твердофазного иммуноферментного анализа с помощью стандартных наборов производства ЗАО «НВО Иммунотех» для исследования $Т_{4св}$ (ИммуноФА-св$Т_4$), $Т_{3св}$ (ИммуноФА-св$Т_3$) и ТТГ (ИммуноФА-ТТГ) определяли уровни исследуемых гормонов.

Морфологическое исследование. Фрагменты печени фиксировали в 10% нейтральном формалине в течение 24 ч, после чего по общепринятой методике заливали в парафин. Изготавливали срезы толщиной 3–4 мкм, которые окрашивали гематоксилином и эозином, пикрофуксином по Ван Гизону, азокармином по Гайденгайну, ШИК-реакция. Анализ гистологических препаратов проводили на светооптическом микроскопе Carl Zeiss Axio Scope A1 при разных увеличениях. Морфометрическую оценку проводили в программе ImageJ, plugins segmentation. От каждого животного изготавливали по 5 блоков ткани печени, с каждого блока — по 5 срезов, в каждом срезе ткани исследовали по 20 полей зрения. Суммарно производили по 500 измерений каждого изучаемого параметра. Определяли суммарные относительные площади синусоидных капилляров (С) и паренхимы (П). Некроз гепатоцитов измеряли в баллах (от 0 до 10), выраженность дистрофических изменений и воспалительной инфильтрации в баллах (от 0 до 4). Снимки площадью 64 000 мкм^2 (S сет) разделяли на 80 квадратов (N узл=63). Определяли следующие показатели: число митозов (ЧМ), число двухъядерных клеток (ЧДК), число гепатоцитов с одним ядрышком в ядре (ЧОЯ), число целых ядросодержащих клеток (ЧК) и число точек пересечения сетки (ЧСТ), не попадающих на срезы гепатоцитов и их ядер.

По результатам этих измерений рассчитывали: показатель паренхиматозной плотности (ПП = 1 – ЧСТ/Nузл); показатель функциональной клеточной массы (ФКМ = (ЧК/Sсет) · ПП · 100000), характеризующий паренхиматозно-стромальные отношения в единице объема ткани; показатель ядерной массы (ЯМ = (ЧК+ЧДК)/Sсет) · ПП · 100 000), отражающий ядерно-цитоплазматические отношения в единице объема ткани; индекс массы двухъядерных клеток (ИМДК = ((ЧДК/ЧК)/Sсет) · ПП · 100 000), свидетельствующий о степени реализации восстановительных резервов единицы объема печеночной ткани; масс-митотический индекс (ММИ = = ((ЧМ/ЧК)/Sсет) · ПП · 100 000), показывающий пролиферативную активность единицы объема печеночной ткани; показатель функционального кариоклеточного индекса (ФККИ = ЯМ/ФКМ), характеризующий количество ядерного материала в клетке в единице объема печеночной ткани; показатель средней площади среза гепатоцита (СПСГ = (Sсет/ЧК) · ПП), пропорциональный его функциональной активности; индекс массы клеток с одним ядрышком в ядре (ИМОЯ = ((ЧОЯ/ЧК)/Sсет) · ПП · 100 000), свидетельствующий о степени реализации белок-синтетической функции единицы объема печеночной ткани. Индекс васкуляризации — ИВ=С/П. Индекс воспалительной активности (ИВА) как сумма баллов измерений выраженности некроза, дистрофии и воспалительной инфильтрации.

Статистический анализ результатов исследования. Изучаемые в работе количественные признаки представлены в виде среднего значения (M±m) или медианы (Me) границами 95% доверительного интервала (или 25 и 75% квартили). Проверка гипотезы о виде распределения проводилась с применением критерия Шапиро–Уилка. Сравнение данных в подгруппах проводилось в зависимости от варианта распределения признака в группах. Результаты морфометрии заносили в таблицы с последующей статистической обработкой результатов в STATISTICA 7.0, модули Nonparametric, ANOVA и Discriminant analysis.

Этические правила и нормы. Работа проведена в соответствии с этическими принципами, установленными Европейской конвенцией по защите позвоночных животных, используемых для экспериментальных и других научных целей (принятой в Страсбурге 18.03.1986 г. и подтвержденной в Страсбурге 15.06.2006 г.), и одобрена Локальным этическим комитетом.

РЕЗУЛЬТАТЫ

Уровень тиреотропного гормона (ТТГ) у интактных животных составил: 1,43±0,06 (1,28–1,57) ulU/mL. У модельных животных с гипертиреозом уровень ТТГ в крови не определялся, что связано, по всей видимости, с особенностью чувствительности. В модели гипотиреоза он составил 6,24±0,84 (4,67–6,88) ulU/mL. Уровни содержания свободных фракций $Т_4$ и $Т_3$ и трансаминаз в сыворотке крови экспериментальных и интактных животных представлены в таблице 2.

Индекс васкуляризации имел наибольшие значения при гипертиреозе с 15% фруктозной нагрузкой (0,24±0,0036). Синусоиды печени занимали максимальную площадь относительно площади снимка ткани печени (9,1±0,25%). При выпаивании животным 30% фруктозы на фоне гипо- и гипертиреоза просвет синусоидов выглядел суженным (рис. 1).

Относительное содержание соединительной ткани в паренхиме печени опытных групп статистически значимо не зависело от тиреоидного статуса и уровня фруктозной нагрузки ($p < 0,05$) (рис. 2).

Индекс воспалительной активности в среднем составил 5–6 баллов во всех опытных группах и статистически значимо отличался от данного показателя у интактных животных. Состояние гипертиреоза наиболее заметно влияло на объем инфильтрации нейтрофильными лейкоцитами, в то время как дистрофические изменения в гепатоцитах сильнее зависели от уровня нагрузки фруктозой ($p < 0,005$). Окрашивание срезов азокармином по Гайденгайну (рис. 2) и ШИК-реакция (рис. 3) обнаружили выраженную зернистую дистрофию гепатоцитов во всех опытных группах и снижение запасов гликогена. В состоянии гипотиреоза уже при 15% фруктозной нагрузке отдельные клетки находились в состоянии гиалиново-капельной дистрофии. При увеличении потребления фруктозы в два раза

Таблица 2

Содержание фракций свободных тиреоидных гормонов и трансаминаз M±m (95%CI), p <0,05

Table 2

Free thyroid hormone and transaminase fractions content M±m (95%CI), p <0.05

Экспериментальные группы/ Experimental groups	fT4, pmol /L	fT3, pmol/L	ALT, U/L	AST, U/L
Гипертиреоз, 15% фруктоза / Hyperthyroidism, 15% fructose	24,20±1,66 (20,44–27,95)	3,76±0,08 (3,57–3,94)	35,90±0,80 (34,07–37,73)	234,10±29,34 (167,74–300,46)
Гипертиреоз, 30% фруктоза / Hyperthyroidism, 30% fructose.	52,45±3,26 (45,08–59,12)	4,07±0,16 (3,70–4,44)	49,10±1,05 (46,70–51,49)	374,30±3,49 (366,40–382,20)
Гипотиреоз, 15% фруктоза / Hypothyroidism, 15% fructose	8,28±0,16 (7,90–8,65)	5,40±0,13 (5,09–5,70)	32,70±2,05 (28,05–37,35)	150,10±2,32 (143,49–156,71)
Гипотиреоз, 30% фруктоза / Hypothyroidism, 30% fructose	5,26±0,11 (5,02–5,49)	<1,64	54,50±1,49 (51,12–57,87)	320,90±7,34 (304,29–337,51)
Условный нормотиреоз, 15% глюкоза / Conditional normothyroidism, 15% glucose	23,40±1,75 (19,82–23,67)	5,56±0,16 (4,57–5,98)	35,70±2,15 (28,05–37,35)	140,10±2,46 (143,49–156,71)
Условный нормотиреоз, 30% глюкоза / Conditional normothyroidism, 30% glucose	24,79±2,09 (18,29–24,38)	5,47±0,28 (3,98–5,84)	44,60±1,49 (41,16–52,63)	265,70±5,34 (227,43–287,11)
Интактный контроль / Intact control	20,74±0,77 (18,99–22,49)	5,78±0,08 (5,59–5,96)	27,60±1,15 (24,98–30,22)	120,50±1,91 (116,18–124,82)

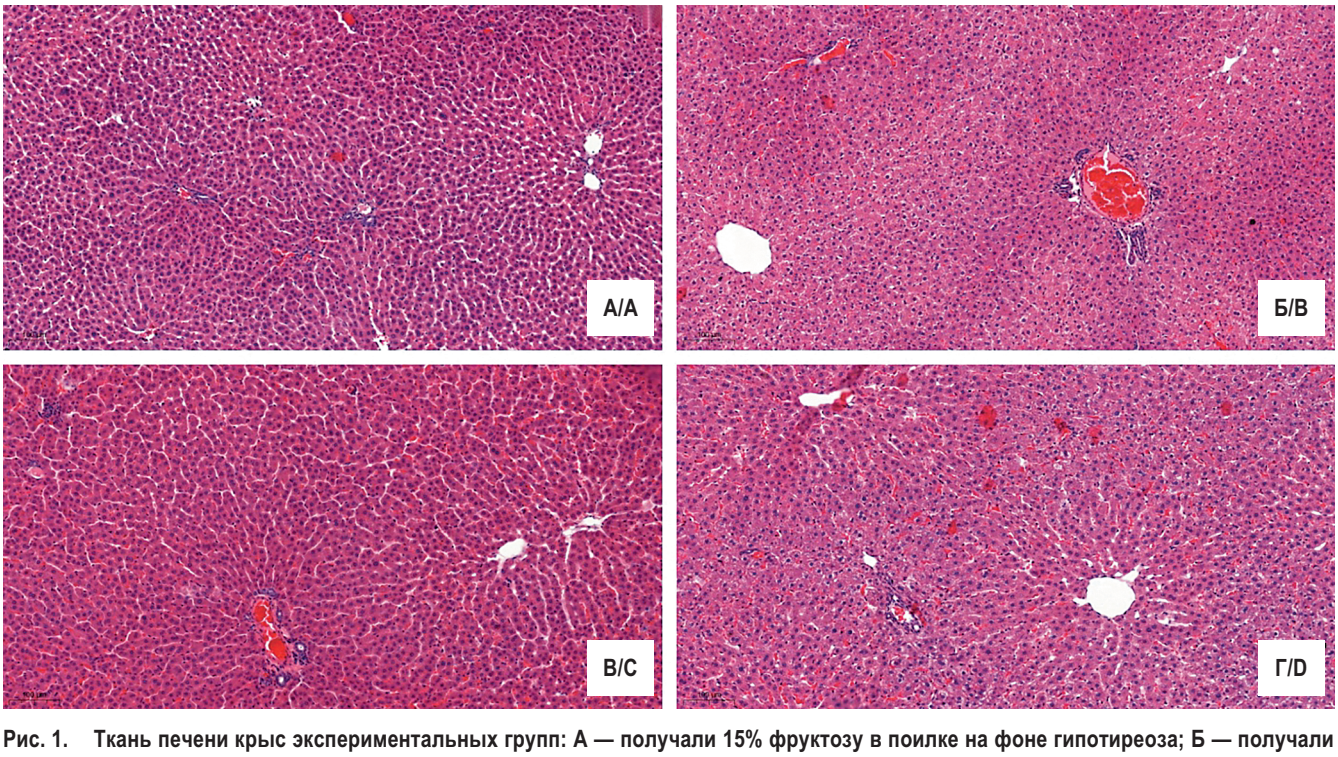

Рис. 1. **Ткань печени крыс экспериментальных групп: А — получали 15% фруктозу в поилке на фоне гипотиреоза; Б — получали 30% фруктозу в поилке на фоне гипотиреоза; В — получали 15% фруктозу в поилке на фоне гипертиреоза; Г — получали 30% фруктозу в поилке на фоне гипертиреоза. Окраска гематоксилин и эозин, ×100**

Fig. 1. **Liver tissue of rats of experimental groups: A — received 15% fructose in the drink on hypothyroidism background; B — received 30% fructose in the drink on hypothyroidism background; C — received 15% fructose in the drink on the background of hyperthyroidism; D — received 30% fructose in the drinker on the background of hyperthyroidism. Hematoxylin and eosin staining, ×100**

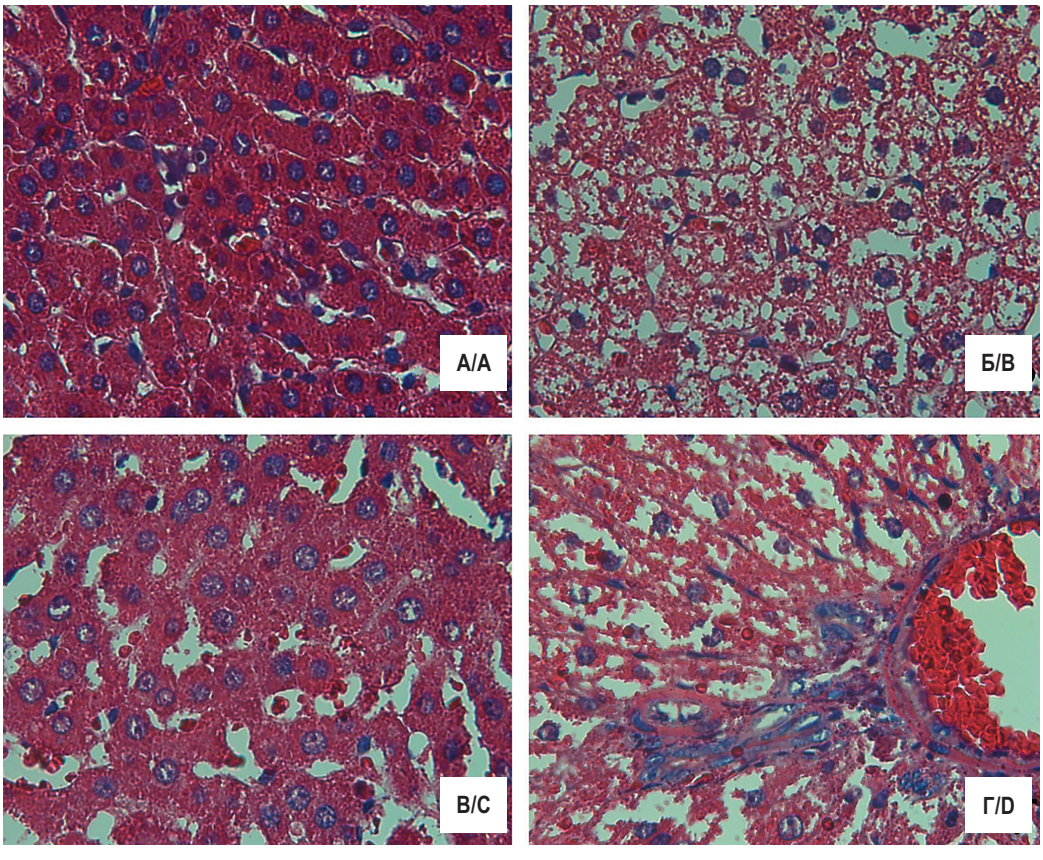

Рис. 2. **Ткань печени крыс экспериментальных групп: А — получали 15% фруктозу в поилке на фоне гипотиреоза; Б — получали 30% фруктозу в поилке на фоне гипотиреоза; В — получали 15% фруктозу в поилке на фоне гипертиреоза; Г — получали 30% фруктозу в поилке на фоне гипертиреоза. Окраска азокармином по Гайденгайну, ×400**

Fig. 2. **Liver tissue of rats of experimental groups: A — received 15% fructose in the drink on hypothyroidism background; B — received 30% fructose in the drink on hypothyroidism background; C — received 15% fructose in the drink on the background of hyperthyroidism; D — received 30% fructose in the drinker on the background of hyperthyroidism. Azocarmine staining by Gaidengain, ×400**

наблюдали дискомплексацию печеночных пластинок, зернистые белковые структуры и значительное накопление липидов в цитоплазме гепатоцитов при гипо- и гипертиреозе.

Показатели ядерной массы, ИМДК, ММИ и ФККИ в состоянии гипертиреоза статистически значимо превышали значения при гипотиреозе независимо от уровня фруктозной нагрузки.

СПГП при выпаивании 30% фруктозы вместо питьевой воды в состоянии гипотиреоза была наибольшей (345,04±1,40). Суммарное относительное количество клеток, содержащих ядра с одним ядрышком, было максимальным при гипертиреозе независимо от уровня фруктозной нагрузки (0,113±0,00046).

В результате проведенного пошагового отбора все изученные морфометрические параметры по F-критерию Фишера были статистически значимо информативны. Наиболее показательно изменялись признаки ИМДК, ФККИ и ИМОЯ. Изменения показателей ИВА и СПСГ были менее выраженными (табл. 3).

ОБСУЖДЕНИЕ

Воспроизведенная нами модель хронического поражения печени, связанная с чрезмерным потреблением фруктозы, приводит к патологической трансформации и дистрофии гепатоцитов. Недостаточность синтеза аденозинтрифосфата (АТФ) и снижение окислительно-восстановительного потенциала приводит к дисфункции митохондрий и изменение метаболизма жиров и углеводов [14]. Предположительно, активность гидролитических ферментов лизосом приводит к коагуляции белков цитоплазмы с появлением клеточных включений в виде «зерен». При увеличении фруктозной нагрузки в два раза избыточное количество углеводов трансформируется в триацилглицериды, повреждая гепатоциты [15], что лабораторно выражается в значительном увеличении уровня трансаминаз сыворотки крови.

Современные знания о механизмах действия йодотиронинов расширены до понимания проангиогенной активации йодотиронинами за счет негеномных эффектов, возникающих

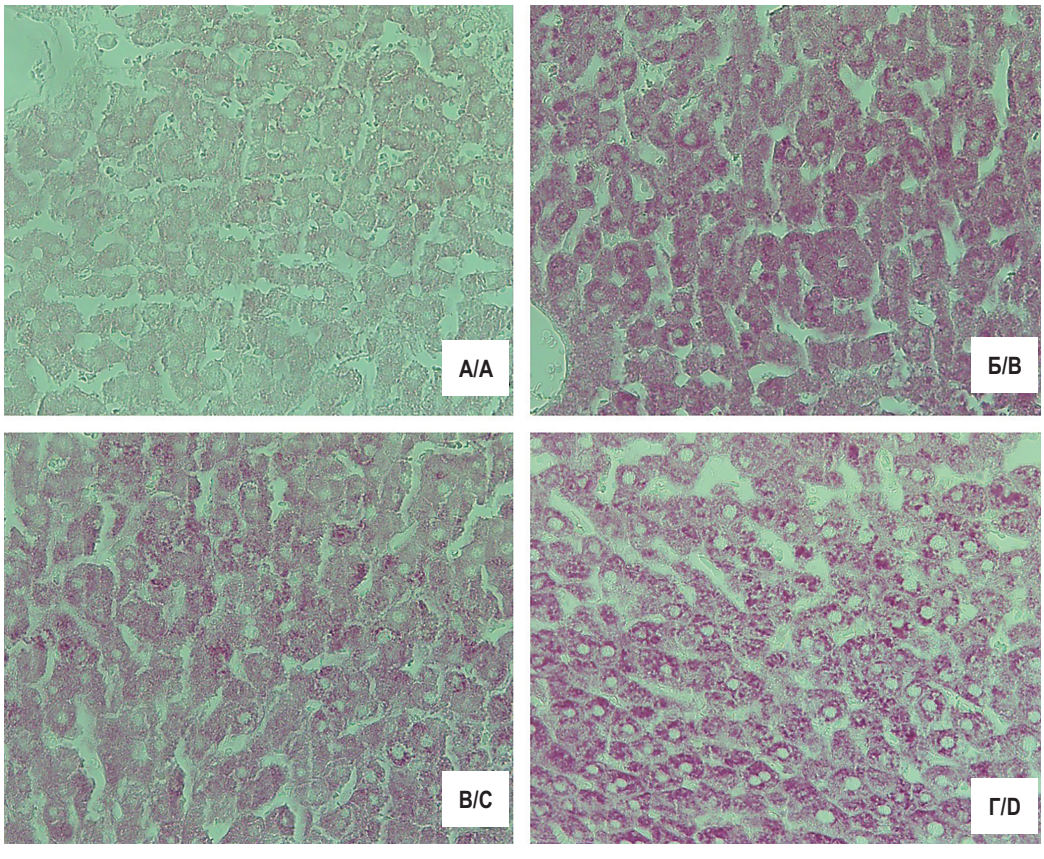

Рис. 3. **Ткань печени крыс экспериментальных групп: А — получали 15% фруктозу в поилке на фоне гипотиреоза; Б — получали 30% фруктозу в поилке на фоне гипотиреоза; В — получали 15% фруктозу в поилке на фоне гипертиреоза; Г — получали 30% фруктозу в поилке на фоне гипертиреоза. ШИК-реакция, ×400**

Fig. 3. **Liver tissue of rats of experimental groups: A -— received 15% fructose in the drink on hypothyroidism background; B — received 30% fructose in the drink on the background of hypothyroidism; C — received 15% fructose in the drink on the background of hyperthyroidism; D — received 30% fructose in the drink on the background of hyperthyroidism. SHIC reaction, ×400**

Таблица 3

Морфометрия ткани печени интактных животных и крыс опытных групп M±m (95% CI), p <0,005, M±m (95% CI), p <0,005

Table 3

Morphometry of liver tissue of intact animals and rats of experimental groups, M±m (95% CI), p<0.005, M±m (95% CI), p <0,005

Морфометрические показатели / Morphometric indices	Гипертиреоз / Hyperthyroidism		Гипотиреоз / Hypothyroidism		Условный нормотиреоз / Conditional normothyroidism		Интактные / Intact
	15% фруктоза / 15% fructose	30% фруктоза / 30% fructose	15% фруктоза / 15% fructose	30% фруктоза / 30% fructose	15% фруктоза / 15% fructose	30% фруктоза / 30% fructose	
ИВА / IVA	5,96±0,045 (4,61-–6,65)	6,18±0,04 (5,60–6,63)	5,42±0,04 (4,61–6,64)	6,10±0,03 (5,57–6,83)	2,46±0,16 (2,21–3,09)	4,35±0,05 (3,96–4,75)	0,60±0,035 (0,30–0,65)
ИМДК / IMDC	0,22±0,005 (0,21–0,23)	0,23±0,011 (0,20–0,25)	0,16±0,008 (0,17–0,21)	0,15±0,011 (0,16–0,21)	0,15±0,008 (0,17–0,21)	0,17±0,009 (0,17–0,22)	0,03±0,002 (0,02–0,03)
ФККИ / FCCI	1,19±0,004 (1,18–1,20)	1,21±0,009 (1,18–1,23)	1,17±0,008 (1,15–1,19)	1,17±0,009 (1,15–1,19)	1,16±0,008 (1,15–1,19)	1,17±0,017 (1,15–1,18)	1,16±0,008 (1,15–1,17)
СПСГ / SPSG	308,22±5,58 (296,07–320,37)	296,10±8,20 (278,23–313,97)	287,90±5,38 (276,18–299,62)	288,72±4,87 (278,00–299,44)	280,90±4,48 (274,28–289,12)	282,60±6,12 (277,58–294,37)	279,11±4,20 (274,23–309,07)
ИМОЯ / IMOJA	0,11±0,003 (0,09–0,15)	0,09±0,005 (0,06–0,13)	0,06±0,005 (0,05–0,09)	0,08±0,003 (0,06–0,010)	0,06±0,005 (0,05–0,09)	0,06±0,005 (0,05–0,09)	0,05±0,003 (0,04–0,09)

при взаимодействии с интегрином $\alpha_V\beta3$, при этом количественный эффект активации ангиогенеза при супрафизиологических концентрациях йодотиронинов сопоставим с воздействием сосудисто-эндотелиального фактора роста и фактора роста фибробластов [6, 16]. Изучены также иммуномодулирующие эффекты T_4, которые заключаются в повышении экспрессии тканеспецифических провоспалительных генов, при этом отмечается сниженная цитотоксическая активность NK-клеток и уменьшение хемотаксиса и макрофагального фагоцитоза, что на системном уровне приводит к восстановлению баланса между про- и противовоспалительными факторами [17]. В нашем исследовании индекс воспалительной активности имел максимальные показатели при гипертиреоидном состоянии, что согласовывается с данными других авторов о провоспалительных свойствах йодотиронинов.

Проведенное нами исследование также демонстрирует, что степень реализации восстановительных резервов и пролиферативная активность были выше в состоянии гипертиреоза, о чем свидетельствовали показатели количества ядерного материала в единице объема печеночной ткани и показатель доли гепатоцитов, в ядре которых выявлено одно ядрышко. Значительная часть опухолевых клеток печени трансгенных мышей содержат одно ядрышко в ядре. По данным различных исследований, гормоны щитовидной железы являются мощными митогенами гепатоцитов, активируя семейство факторов транскрипции E2F, что приводит к сверхэкспрессии индукторов клеточного цикла — циклинов и циклинзависимых киназ (CDK) и способствует переходу гепатоцитов из фазы G1 в S-фазу. Тиреоидные гормоны увеличивают уровни циклинов A, D1 и E и активность комплексов циклин A с циклинзависимой киназой 2 (CDK2) и циклин D1-CDK4 и снижают уровни ингибиторов CDK p16 и p27. Экспрессия фактора роста эндотелия сосудов (VEGF) и ядерного антигена Ki-67 в печени на фоне приема препаратов тиреоидных гормонов усиливается [16]. Однако данное усиление пролиферативной активности является транзиторным и при длительно протекающем гипертиреозе приводит к снижению пролиферативного потенциала функциональной ткани и развитию фиброза [19]. Ранее нами было продемонстрировано, что длительно протекающий гипертиреоз в органах репродуктивной системы приводит к выраженным фибротическим изменениям, а гипотиреоз — к жировой дистрофии [20].

Обсуждая взаимосвязь между функциональной активностью печени и щитовидной железой, следует отметить, что секреция остеопонтина индуцируется поляризацией M1-фракцией макрофагов, что за счет паракринных механизмов может подавлять экспрессию TRb-рецептора в гепатоцитах, с одной стороны, подавляя действие тиреоидных гормонов и, соответственно, усугубляя отложение липидов в печени, с другой стороны, компенсаторно повышая уровень ТТГ в сыворотке. Повышенный уровень ТТГ способствует секреции остеопонтина M1-фракцией макрофагов. Данное исследование демонстрирует положительную обратную связь между щитовидной железой и печенью, возможно, играет важную роль в поддержании и усилении патологического процесса неалкогольной жировой болезни печени [2, 18].

С учетом различных эффекторных воздействий гормонов ЩЖ после взаимодействия с различными изоформами ядерных рецепторов TRa и TRb, в том числе в отношении углеводного и липидного обмена в печени, будущие стратегии лечения направлены на ослабление эффектов TRa-стимуляции и усиление эффектов TRb-таргетного воздействия. В настоящее время запатентовано около 10 лекарственных препаратов, афинность которых к TRb в 10–40 раз выше, чем к TRa. При этом экспериментальные данные подтверждают эффективность селективного TRb-тиромиметического воздействия при лечении экспериментальной неалкогольной жировой болезни печени [19]. Измененный тиреоидный статус модулирует трансформацию функциональной ткани печени в двух направлениях: в сторону усиления дистрофических изменений и жировой трансформации при гипотиреозе и в сторону активации воспаления и фибротических изменений при гипертиреозе.

ВЫВОДЫ

1. Высокий уровень гормонов щитовидной железы наиболее значимо влияет на показатели воспалительной и пролиферативной активности ткани печени.
2. Низкий уровень тиреоидных гормонов влияет на выраженность дистрофических изменений в гепатоцитах.
3. При увеличении фруктозной нагрузки как при гипо-, так и при гипертиреозе гепатоциты подвергаются интенсивным дистрофическим изменениям.

ДОПОЛНИТЕЛЬНАЯ ИНФОРМАЦИЯ

Вклад авторов. Все авторы внесли существенный вклад в разработку концепции, проведение исследования и подготовку статьи, прочли и одобрили финальную версию перед публикацией.

Конфликт интересов. Авторы декларируют отсутствие явных и потенциальных конфликтов интересов, связанных с публикацией настоящей статьи.

Источник финансирования. Авторы заявляют об отсутствии внешнего финансирования при проведении исследования.

Эксперименты с животными. Работа проведена в соответствии с этическими принципами, установленными Европейской конвенцией по защите позвоночных животных, используемых для экспериментальных и других научных целей (принятой в Страсбурге 18.03.1986 г. и подтвержденной в Страсбурге 15.06.2006 г.), и одобрена Локальным этическим комитетом.

ADDITIONAL INFORMATION

Author contribution. Thereby, all authors made a substantial contribution to the conception of the study, acquisition, analysis,

interpretation of data for the work, drafting and revising the article, final approval of the version to be published and agree to be accountable for all aspects of the study.

Competing interests. The authors declare that they have no competing interests.

Funding source. This study was not supported by any external sources of funding.

Experiments with animals. The work was carried out in accordance with the ethical principles established by the European Convention for the Protection of Vertebrate Animals Used for Experimental and Other Scientific Purposes (adopted in Strasbourg on March 18, 1986 and confirmed in Strasbourg on June 15, 2006), and approved by the Local Ethics Committee.

ЛИТЕРАТУРА

1. Абдулхабирова Ф.М., Абросимов А.Ю., Александрова Г.Ф. и др. Эндокринология. Москва: ГЭОТАР-Медиа, 2016. EDN: YPFEXX.
2. Брус Т.В., Васильев А.Г. Современное представление о неалкогольной жировой болезни печени. Российские биомедицинские исследования. 2020;5(1):18–25.
3. Брус Т.В., Васильев А.Г., Пюрвеев С.С. и др. Неалкогольная жировая болезнь печени как фактор риска анемии хронического воспаления (экспериментальное исследование). Acta Biomedica Scientifica (East Siberian Biomedical Journal). 2023;8(3):209–215. DOI: 10.29413/ABS.2023-8.3.23. EDN: USXRWN.
4. Брус Т.В., Евграфов В.А. Патофизиология печеночной недостаточности. Педиатр. 2022;13(3):55–64. DOI: 10.17816/PED13355-64.
5. Глушаков Р.И., Прошин С.Н., Дробленков А.В., Тапильская Н.И. Морфологические изменения молочной железы и яичников у мышей с экспериментально измененным тиреоидным статусом. Ученые записки СПбГМУ им. акад. И.П. Павлова. 2014;21(1):81–87.
6. Латыпов И.А., Пюрвеев С.С., Некрасов М.С., Деданишвили Н.С., Тагиров Н.С. Современные представления о механизмах артериального тромбоза. Артериальный тромбоз при новой коронавирусной инфекции. Российские биомедицинские исследования. 2023;8(3):61–68. DOI: 10.56871/RBR.2023.85.16.008.
7. Медяник М.И., Похлебкина А.А., Мильнер Е.Б. Ожирение и щитовидная железа. Некоторые механизмы взаимосвязи. Университетский терапевтический вестник. 2021;3(2):13–24.
8. Asrani S.K., Devarbhavi H., Eaton J., Kamath P.S. Burden of liver diseases in the world. J Hepatol. 2019;70(1):151–171. DOI: 10.1016/j.jhep.2018.09.014.
9. Cooper D.S., Biondi B. Subclinical thyroid disease. Lancet. 2012;379(9821):1142–1154. DOI: 10.1016/S0140-6736(11)60276-6.
10. Davis P.J., Mousa S.A., Lin H.Y.. Nongenomic actions of thyroid hormone: the integrin component. Physiol Rev. 2021;101(1):319–352. DOI: 10.1152/physrev.00038.2019. Erratum in: Physiol Rev. 2023;103(1):607.
11. Ettleson M.D. Cardiovascular outcomes in subclinical thyroid disease: an update. Curr Opin Endocrinol Diabetes Obes. 2023;30(5):218–224. DOI: 10.1097/MED.0000000000000818.
12. Gionfra F., De Vito P., Pallottini V., Lin H.Y., Davis P.J., Pedersen J.Z., Incerpi S. The role of thyroid hormones in hepatocyte proliferation and liver cancer. Front Endocrinol (Lausanne). 2019;10:532. DOI: 10.3389/fendo.2019.00532.
13. Huang B., Wen W., Ye S. TSH−SPP1/TRβ−TSH positive feedback loop mediates fat deposition of hepatocyte: Crosstalk between thyroid and liver. Front Immunol. 2022;13:1009912.
14. Lasa M., Contreras-Jurado C. Thyroid hormones act as modulators of inflammation through their nuclear receptors. Front Endocrinol (Lausanne). 2022;13:937099. DOI: 10.3389/fendo.2022.937099.
15. Liao C.J., Huang P.S., Chien H.T., Lin T.K., Yeh C.T., Lin K.H. Effects of thyroid hormones on lipid metabolism pathologies in non-alcoholic fatty liver disease. Biomedicines. 2022;10(6):1232.
16. Marschner R.A., Arenhardt F., Ribeiro R.T., Wajner S.M. Influence of altered thyroid hormone mechanisms in the progression of metabolic dysfunction associated with fatty liver disease (Mafld): A systematic review. Metabolites. 2022;12(8):675.
17. Mousa S.A., Lin H.Y., Tang H.Y., Hercbergs A., Luidens M.K., Davis P.J. Modulation of angiogenesis by thyroid hormone and hormone analogues: implications for cancer management. Angiogenesis. 2014;17(3):463–469. DOI: 10.1007/s10456-014-9418-5.
18. Younossi Z., Tacke F., Arrese M., Chander Sharma B., Mostafa I., Bugianesi E., Wai-Sun Wong V., Yilmaz Y., George J., Fan J., Vos M.B. Global perspectives on nonalcoholic fatty liver disease and nonalcoholic steatohepatitis. Hepatol. 2019;69(6):2672–2682. DOI: 10.1002/hep.30251.
19. Zhang D., Wei Y., Huang Q., Chen Y., Zeng K., Yang W., Chen J., Chen J. Important hormones regulating lipid metabolism. Molecules. 2022;27(20):7052. DOI: 10.3390/molecules27207052.
20. Zhou J., Tripathi M., Ho J.P., Widjaja A.A., Shekeran S.G., Camat M.D., James A., Wu Y., Ching J., Kovalik J.P., Lim K.H., Cook S.A., Bay B.H., Singh B.K., Yen P.M. Thyroid hormone decreases hepatic steatosis, inflammation, and fibrosis in a dietary mouse model of nonalcoholic steatohepatitis. Thyroid. 2022;32(6):725–738. DOI: 10.1089/thy.2021.0621.

REFERENCES

1. Abdulhabirova F.M., Abrosimov A.Yu., Aleksandrova G.F. i dr. Endocrinology. Moskva: GEOTAR-Media, 2016. EDN: YPFEXX. (In Russian).
2. Brus T.V., Vasil'ev A.G. Modern understanding of non-alcoholic fatty liver disease. Russian Biomedical Research. 2020;5(1):18–25. (In Russian).
3. Brus T.V., Vasiliev A.G., Pyurveev S.S. et al. Non-alcoholic fatty liver disease as a risk factor for anemia of chronic inflammation (experimental research). Acta Biomedica Scientifica (East Siberian Biomedical Journal). 2023;8(3):209–215. DOI: 10.29413/ABS.2023-8.3.23. EDN: USXRWN. (In Russian).
4. Brus T.V., Evgrafov V.A. Pathophysiology of liver failure. Pediatr. 2022;13(3):55–64. DOI: 10.17816/PED13355-64. (In Russian).
5. Glushakov R.I., Proshin S.N., Droblenkov A.V., Tapil`skaya N.I. Morphological changes in the mammary gland and ovaries in mice

with experimentally altered thyroid status. Uchenye zapiski SPbGMU im. akad. I.P. Pavlova. 2014;21(1):81–87. (In Russian).
6. Latypov I.A., Pyurveev S.S., Nekrasov M.S., Dedanishvili N.S., Tagirov N.S. Contemporary concept of arterial thrombosis mechanisms. Arterial thrombosis in case of covid infection. Russian Biomedical Research. 2023;8(3):61–68. DOI: 10.56871/RBR.2023.85.16.008. (In Russian).
7. Medyanik M.I., Pohlebkina A.A., Mil'ner E.B. Obesity and the thyroid gland. Some mechanisms of interconnection. University Therapeutic Journal. 2021;3(2):13–24 (In Russian).
8. Asrani S.K., Devarbhavi H., Eaton J., Kamath P.S. Burden of liver diseases in the world. J Hepatol. 2019; 0(1):151–171. DOI: 10.1016/j.jhep.2018.09.014.
9. Cooper D.S., Biondi B. Subclinical thyroid disease. Lancet. 2012;379(9821):1142–1154. DOI: 10.1016/S0140-6736(11)60276-6.
10. Davis P.J., Mousa S.A., Lin H.Y.. Nongenomic actions of thyroid hormone: the integrin component. Physiol Rev. 2021;101(1):319–352. DOI: 10.1152/physrev.00038.2019. Erratum in: Physiol Rev. 2023;103(1):607.
11. Ettleson M.D. Cardiovascular outcomes in subclinical thyroid disease: an update. Curr Opin Endocrinol Diabetes Obes. 2023;30(5):218–224. DOI: 10.1097/MED.0000000000000818.
12. Gionfra F., De Vito P., Pallottini V., Lin H.Y., Davis P.J., Pedersen J.Z., Incerpi S. The role of thyroid hormones in hepatocyte proliferation and liver cancer. Front Endocrinol (Lausanne). 2019;10:532. DOI: 10.3389/fendo.2019.00532.
13. Huang B., Wen W., Ye S. TSH−SPP1/TRβ−TSH positive feedback loop mediates fat deposition of hepatocyte: Crosstalk between thyroid and liver. Front Immunol. 2022;13:1009912.
14. Lasa M., Contreras-Jurado C. Thyroid hormones act as modulators of inflammation through their nuclear receptors. Front Endocrinol (Lausanne). 2022;13:937099. DOI: 10.3389/fendo.2022.937099.
15. Liao C.J., Huang P.S., Chien H.T., Lin T.K., Yeh C.T., Lin K.H. Effects of thyroid hormones on lipid metabolism pathologies in non-alcoholic fatty liver disease. Biomedicines. 2022;10(6):1232.
16. Marschner R.A., Arenhardt F., Ribeiro R.T., Wajner S.M. Influence of altered thyroid hormone mechanisms in the progression of metabolic dysfunction associated with fatty liver disease (Mafld): A systematic review. Metabolites. 2022;12(8):675.
17. Mousa S.A., Lin H.Y., Tang H.Y., Hercbergs A., Luidens M.K., Davis P.J. Modulation of angiogenesis by thyroid hormone and hormone analogues: implications for cancer management. Angiogenesis. 2014;17(3):463–469. DOI: 10.1007/s10456-014-9418-5.
18. Younossi Z., Tacke F., Arrese M., Chander Sharma B., Mostafa I., Bugianesi E., Wai-Sun Wong V., Yilmaz Y., George J., Fan J., Vos M.B. Global perspectives on nonalcoholic fatty liver disease and nonalcoholic steatohepatitis. Hepatol. 2019;69(6):2672–2682. DOI: 10.1002/hep.30251.
19. Zhang D., Wei Y., Huang Q., Chen Y., Zeng K., Yang W., Chen J., Chen J. Important hormones regulating lipid metabolism. Molecules. 2022;27(20):7052. DOI: 10.3390/molecules27207052.
20. Zhou J., Tripathi M., Ho J.P., Widjaja A.A., Shekeran S.G., Camat M.D., James A., Wu Y., Ching J., Kovalik J.P., Lim K.H., Cook S.A., Bay B.H., Singh B.K., Yen P.M. Thyroid hormone decreases hepatic steatosis, inflammation, and fibrosis in a dietary mouse model of nonalcoholic steatohepatitis. Thyroid. 2022;32(6):725–738. DOI: 10.1089/thy.2021.0621.