

УДК 616.7314-053

DOI: 10.56871/CmN-W.2024.76.11.011

## ОЦЕНКА СОСТОЯНИЯ ВИСОЧНО-НИЖНЕЧЕЛЮСТНОГО СУСТАВА ПОСЛЕ АППАРАТУРНО-ХИРУРГИЧЕСКОГО ЛЕЧЕНИЯ ЗУБОЧЕЛЮСТНЫХ АНОМАЛИЙ У МОЛОДЫХ ЛЮДЕЙ

© Андрей Константинович Иорданишвили

Военно-медицинская академия им. С.М. Кирова. 194044, г. Санкт-Петербург, ул. Академика Лебедева, д. 6

**Контактная информация:**Андрей Константинович Иорданишвили — д.м.н., профессор кафедры челюстно-лицевой хирургии и хирургической стоматологии. E-mail: professoraki@mail.ru ORCID: <https://orcid.org/0000-0000-9328-2014> SPIN: 6752-6698

**Для цитирования:** Иорданишвили А.К. Оценка состояния височно-нижнечелюстного сустава после аппаратурно-хирургического лечения зубочелюстных аномалий у молодых людей. Children's Medicine of the North-West. 2024. Т. 12. № 4. С. 146–151. DOI: <https://doi.org/10.56871/CmN-W.2024.76.11.011>

Поступила: 03.10.2024

Одобрена: 18.11.2024

Принята к печати: 16.12.2024

**РЕЗЮМЕ. Введение.** В настоящее время существует повышенное внимание к эстетике лица. Все чаще зубочелюстные аномалии, при которых страдает височно-нижнечелюстной сустав, лечат аппаратурно-хирургическим способом. В то же время при устранении зубочелюстных аномалий часто не оценивается в отдаленном периоде состояние височно-нижнечелюстного сустава (ВНЧС). **Цель исследования** — оценка состояния височно-нижнечелюстного сустава после ортодонтического лечения и ортогнатических операций у молодых людей. **Материалы и методы.** В работе проведена клиническая оценка состояния ВНЧС у 13 молодых людей, страдающих нижней макрогнатией, после ортодонтического лечения и ортогнатических операций. **Результаты.** Установлено, что все принявшие участие в исследовании пациенты, страдавшие нижней макрогнатией, имели до начала комплексного аппаратурно-хирургического лечения патологические симптомы со стороны ВНЧС, характерные для его болевой дисфункции. Проведенное ортодонтическое лечение у пациентов практически не изменило клинической картины со стороны ВНЧС. Как до ортодонтического этапа, так и по его завершению патологические симптомы со стороны ВНЧС сохранялись. В отдаленном периоде после завершения хирургического этапа лечения отмечена достоверная эффективность комплексной терапии в отношении состояния ВНЧС, которая составила 10,64%. Однако следует учитывать, что патологические симптомы со стороны ВНЧС после завершения аппаратурно-хирургического лечения сохранились у всех обследованных пациентов, несмотря на то что у некоторых больных их выраженность несколько уменьшилась. У одного пациента, несмотря на хороший эстетический эффект комплексной аппаратурно-хирургической терапии, состояние со стороны ВНЧС ухудшилось с легкой степени тяжести болевой дисфункции до средней тяжести. **Заключение.** Своевременное информирование пациентов о предполагаемой эффективности лечения и возможных осложнениях в рамках подписания пациентом информированного согласия на лечение или вмешательство является важным фактором профилактики конфликтов в стоматологии и челюстно-лицевой хирургии.

**КЛЮЧЕВЫЕ СЛОВА:** люди молодого возраста, зубочелюстные аномалии, височно-нижнечелюстной сустав, болевая дисфункция височно-нижнечелюстного сустава, нижняя макрогнатия, аппаратурно-хирургическое лечение, ортодонтическое лечение, ортогнатические операции

## EVALUATION OF TEMPOROMANDIBULAR JOINT CONDITION AFTER HARDWARE-SURGICAL TREATMENT OF DENTO-MANDIBULAR ANOMALIES IN YOUNG PATIENTS

© Andrei K. Iordanishvili

Military Medical Academy named after S.M. Kirov. 6 Akademician Lebedev str., Saint Petersburg 194044 Russian Federation

### Contact information:

Andrey K. Iordanishvili – Doctor of Medical Sciences, Professor of the Department of Maxillofacial Surgery and Surgical Dentistry. E-mail: professoraki@mail.ru ORCID: <https://orcid.org/0000-0000-9328-2014> SPIN: 6752-6698

**For citation:** Iordanishvili AK. Evaluation of temporomandibular joint condition after hardware-surgical treatment of dento-mandibular anomalies in young patients. Children's Medicine of the North-West. 2024;12(4):146–151. DOI: <https://doi.org/10.56871/CmN-W.2024.76.11.011>

Received: 03.10.2024

Revised: 18.11.2024

Accepted: 16.12.2024

**ABSTRACT. Introduction.** Nowadays there is an increased attention to facial aesthetics. More and more often dento-mandibular anomalies, in which temporomandibular joint (TMJ) is affected, are treated by hardware-surgical method. At the same time, when eliminating dento-mandibular anomalies, the condition of the temporomandibular joint is often not evaluated in the long term. **The purpose of the study** was to assess the condition of the temporomandibular joint after orthodontic treatment and orthognathic operations in young people. **Materials and methods.** In this work we have carried out a clinical evaluation of the temporomandibular joint in 13 young people suffering from lower macrognathia after orthodontic treatment and orthognathic surgeries. **Result.** It was found that all the patients suffering from inferior macrognathia who took part in the study had pathological symptoms of the temporomandibular joint characteristic of its painful dysfunction before the complex hardware-surgical treatment. The orthodontic treatment performed in the patients practically did not change the clinical symptoms of the temporomandibular joint. Both before the orthodontic stage and after its completion, pathologic symptoms of the temporomandibular joint persisted. In the distant period after the completion of the surgical stage of treatment, the reliable effectiveness of complex therapy with regard to the TMJ condition was noted, which amounted to 10.64%. However, it should be taken into account that pathologic symptoms of the temporomandibular joint after the completion of hardware-surgical treatment remained in all the examined patients, despite the fact that in some of them their severity slightly decreased. In one patient, despite the good aesthetic effect of complex hardware-surgical therapy, the condition of the temporomandibular joint worsened from mild to moderate severity of pain dysfunction. **Conclusion.** Timely informing patients about the expected effectiveness of treatment and possible complications within the framework of the patient's signing an informed consent for treatment or intervention is an important factor of conflict prevention in dentistry and maxillofacial surgery.

**KEYWORDS:** young people, dento-mandibular anomalies, temporomandibular joint, temporomandibular joint pain dysfunction, inferior macrognathia, hardware-surgical treatment, orthodontic treatment, orthognathic surgeries

## ВВЕДЕНИЕ

В настоящее время существует повышенное внимание к эстетике лица. Все чаще зубочелюстные аномалии (ЗЧА) и асимметрии лица лечат не только ортодонтическими методами, но и с применением ортогнатических операций [1, 2]. При этом часто изменяется положение головок нижней челюсти по отношению к суставным ямкам височной кости, то есть происходят определенные изменения в пространственном положении элементов височно-нижнечелюстного сустава (ВНЧС) [3]. В то же время не редкость, когда на этапе или по завершению ортодонтического лечения возникает височно-нижнечелюстная артралгия, которая мучительна для пациентов, плохо поддается лечению и часто служит причиной жалоб, претензий и исковых заявлений к медицинским организациям со стороны пациентов, считающих, что их лечили неверно [4, 5]. Считается, что устранение ЗЧА и асимметрий лица будет положительно влиять на функциональное состояние ВНЧС [6, 7], но такие исследования не проводились.

## ЦЕЛЬ ИССЛЕДОВАНИЯ

Цель исследования – оценка состояния височно-нижнечелюстного сустава после ортодонтического лечения и ортогнатических операций у молодых людей.

## МАТЕРИАЛЫ И МЕТОДЫ ИССЛЕДОВАНИЯ

Под наблюдением находились 13 мужчин в возрасте от 22 до 28 лет, которые страдали нижней макрогнатией и последовательно прошли ортодонтическое лечение с применением брекет-систем и хирургическое лечение с использованием ортогнатических операций. В качестве ортогнатической операции пациентам была выполнена двухсторонняя косая скользящая остеотомия нижней челюсти. Перед началом комплексного лечения, после завершения активного этапа ортодонтического лечения, а также спустя 12–18 месяцев после хирургического лечения у всех пациентов клинически оценивали состояние ВНЧС по ранее предложенной нами методике, которая предусматривает оценку состояния открывания рта, наличие девиации нижней челюсти при открывании и закрывании рта, наличие звуковых феноменов в области ВНЧС при движении нижней челюсти, а также наличие суставной боли в состоянии физиологического по-

кой нижней челюсти и при ее движении [8]. На основании оценки указанных основных симптомов заболеваний ВНЧС определяли тяжесть течения патологии ВНЧС, а также эффективность проведенного лечения в указанные сроки наблюдения за пациентами.

Исследование соответствовало этическим стандартам Комитета по экспериментам на человеке Хельсинкской декларации 1975 г. и ее пересмотренного варианта 2000 г.

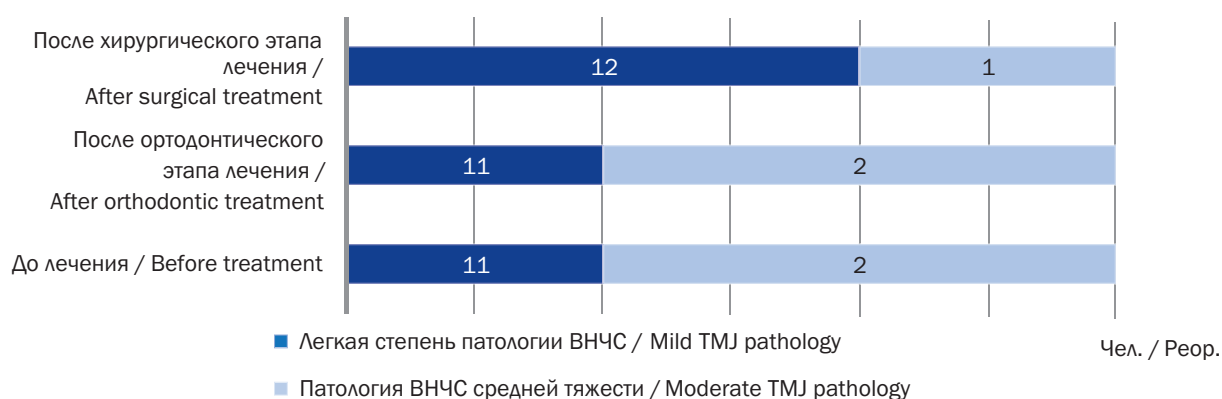
Полученный в результате клинического исследования цифровой материал обработан на ПК с использованием специализированного пакета для статистического анализа STATISTICA for Windows v. 6.0. Различия между сравниваемыми группами считались достоверными при  $p \leq 0,05$ . Случаи, когда значения вероятности показателя «р» находились в диапазоне от 0,05 до 0,10, расценивали как наличие тенденции.

## РЕЗУЛЬТАТЫ ИССЛЕДОВАНИЯ И ИХ ОБСУЖДЕНИЕ

В ходе проведенного клинического исследования было установлено, что из 13 молодых пациентов, страдающих нижней макрогнатией, у 11 (84,62%) человек патология ВНЧС в виде болевой дисфункции ВНЧС (код по МКБ-10 – K07.60) легкой степени тяжести, а у 2 (15,38%) человек диагностирована аналогичная патология средней тяжести. У обследованных пациентов наиболее часто выявлялись симптомы, связанные с наличием звуковых симптомов со стороны ВНЧС (крепитация, хруст, щелканье), а также девиация нижней челюсти при открывании и закрывании рта от 2 до 5 мм, реже определялось ограничение открывания рта. Проведенное им ортодонтическое лечение с помощью вестибулярных брекет-систем продолжалось от 11 до 15 месяцев. После его завершения также было оценено состояние ВНЧС. Несмотря на то что в этой группе пациентов клиническое состояние несколько улучшилось, эффективность лечения на этом этапе была крайне невелика и составила 2,13% ( $p > 0,05$ ), но по тяжести течения патологии среди обследуемых пациентов изменений не произошло. Также у 11 человек выявлена легкая степень тяжести патологии ВНЧС, а у 2 человек – патология средней тяжести ( $p > 0,05$ ). Положительная динамика в клинической картине течения патологии ВНЧС была обусловлена уменьшением интенсивности встречавшихся патологических симптомов со стороны ВНЧС (рис. 1, 2).

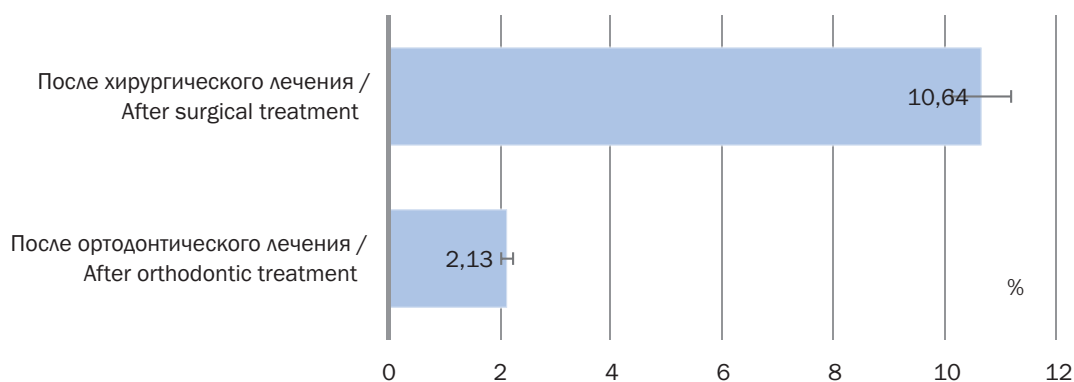
Успешно проведенные всем пациентам ортогнатические операции изменили внешний вид пациентов, улучшили их психическое состояние и внутреннюю картину болезни. В то же время, говоря о состоянии ВНЧС, необходимо подчеркнуть, что у 1 (7,69%) пациента, который до начала комплексного лечения страдал легкой степенью тяжести патологии ВНЧС, было отмечено ухудшение до средней степени тяжести заболевания, а именно болевой дисфункции ВНЧС. У 2 (15,38%) человек, которые до начала комплексного лечения страдали патологией ВНЧС средней тяжести, состояние улучшилось до легкой степени, но патологические симптомы со стороны ВНЧС у них, как и у всех обследованных пациентов, не прошли вообще (рис. 1), хотя по интенсивности клинической картины спустя отдаленный период после хирургического этапа лечения его эффективность была достоверной ( $p < 0,05$ ) и составила 10,64% (рис. 2).

Таким образом, можно отметить, что, несмотря на проведенное комплексное аппаратно-хирургическое лечение нижней макрोगнатии, патологические симптомы, которые имели место у пациентов до начала лечения, сохранились, хотя в некоторых случаях их интенсивность несколько уменьшилась, о чем говорят полученные показатели эффективности лечения. У одного пациента спустя год после завершения комплексного лечения отмечено ухудшение состояния со стороны ВНЧС, так как у него до начала лечения и после ортодонтического этапа была диагностирована легкая степень тяжести патологии ВНЧС, а в отдаленном периоде после завершения комплексного лечения определяли патологию ВНЧС средней степени тяжести. Полученные сведения необходимо учитывать при планировании аппаратно-хирургического лечения, особенно при оформлении информированного согласия пациента на ортодонтическое лечение



**Рис. 1.** Характеристика степени тяжести течения патологии височно-нижнечелюстного сустава (ВНЧС) у обследуемых пациентов на этапах комплексного лечения, человек

**Fig. 1.** Characteristics of the severity of temporomandibular joint (TMJ) pathology in the examined patients at the stages of complex treatment, people



**Рис. 2.** Эффективность лечения обследованных пациентов после этапов аппаратно-хирургического лечения, %

**Fig. 2.** The effectiveness of treatment of the examined patients after the stages of hardware-surgical treatment, %

и последующую ортогнатическую операцию. Грамотное и своевременное информирование пациента о возможных результатах лечения и его эффективности, а также осложнений может снизить количество жалоб, претензий и исковых заявлений на результаты проведенного комплексного лечения при ЗЧА, а также избежать заключений судебно-медицинской экспертизы о наличии причинно-следственной связи между проведенным лечением и имеющимися у пациента осложнениями.

## ЗАКЛЮЧЕНИЕ

Проведенное клиническое исследование показало, что все принявшие участие в исследовании пациенты, страдавшие ЗЧА, имели до начала комплексного аппаратно-хирургического лечения патологические симптомы со стороны ВНЧС. Проведенное ортодонтическое лечение у пациентов практически не изменило клинической картины со стороны ВНЧС. Как до ортодонтического этапа, так и по его завершению патологические симптомы со стороны ВНЧС сохранялись. В отдаленном периоде после завершения хирургического этапа лечения отмечена достоверная эффективность комплексной терапии в отношении состояния ВНЧС, которая составила 10,64%. Однако следует учитывать, что патологические симптомы со стороны ВНЧС после завершения аппаратно-хирургического лечения сохранились у всех обследованных пациентов, несмотря на то что у некоторых больных их выраженность несколько уменьшилась. Кроме этого, у одного пациента, несмотря на хороший эстетический эффект комплексной аппаратно-хирургической терапии, состояние со стороны ВНЧС ухудшилось с легкой степени тяжести болевой дисфункции ВНЧС до болевой дисфункции средней тяжести. Это говорит о возможных неблагоприятных

последствиях комплексного ортодонтического и хирургического лечения ЗЧА, которые имеют место в повседневной практике и могут стать причиной претензий пациентов к медицинским организациям. Своевременное информирование пациентов о предполагаемой эффективности лечения и возможных осложнениях в рамках подписания пациентом информированного согласия на лечение или вмешательство является важным фактором профилактики конфликтов в стоматологии и челюстно-лицевой хирургии.

## ДОПОЛНИТЕЛЬНАЯ ИНФОРМАЦИЯ

**Автор** прочитал и одобрил финальную версию перед публикацией.

**Конфликт интересов.** Автор декларирует отсутствие явных и потенциальных конфликтов интересов, связанных с публикацией настоящей статьи.

**Источник финансирования.** Автор заявляет об отсутствии внешнего финансирования при проведении исследования.

**Информированное согласие на публикацию.** Автор получил письменное согласие пациентов на публикацию медицинских данных.

## ADDITIONAL INFORMATION

**The author** read and approved the final version before publication.

**Competing interests.** The author declares the absence of obvious and potential conflicts of interest related to the publication of this article.

**Funding source.** This study was not supported by any external sources of funding.

**Consent for publication.** Written consent was obtained from the patient for publication of relevant medical information within the manuscript.

## ЛИТЕРАТУРА

1. Андреищев А.Р., Годин Г.В. Стратегия и тактика аппаратно-хирургического лечения пациентов с сужением челюстей. СПб.: Человек; 2024.
2. Suri L., Taneja P. surgically assisted rapid palatal expansion. A literature review. Am. J. Orthod. Dentofacial Orthop. 2008;133:290–302.
3. Керимханов К.А., Иорданишвили А.К. Консультации врача стоматолога-ортодонта: медико-социальные аспекты. Ортодонтия. 2022;4(100):12–14.
4. Баринов Е.Х., Иорданишвили А.К., Калинин Р.Э., Баринов А.Е., Фокина Е.В., Фокин А.С. Обоснованный подход к судебно-медицинской оценке осложнений хирургических операций. Инновационные технологии диагностики и лечения в многопрофильном медицинском стационаре. СПб.; 2023:36–39.
5. Слесарев О.В. Заболевания височно-нижнечелюстного сустава: междисциплинарный подход к диагностике и лечению. СПб.: Человек; 2022.
6. Солдатова Л.Н., Сериков А.А., Иорданишвили А.К. Лечение зубочелюстных аномалий в профилактике

возникновения и прогрессирования заболеваний височно-нижнечелюстного сустава и жевательных мышц (результаты 5-летнего наблюдения). *Стоматология детского возраста и профилактика*. 2017;16,2(61):58–61.

7. Banks P. A prospective 20-year audit of a consultant workload. *The British orthodontic society clinical effectiveness bulletin*. 2010;25:15–18.
8. Иорданишвили А.К. Основы стоматологической арthroлогии. СПб.: Человек; 2018.

## REFERENCES

1. Andreyishev A.R., Godin G.V. Strategy and tactics of hardware-surgical treatment of patients with jaw narrowing. Saint Petersburg: Chelovek; 2024. (In Russian).
2. Suri L., Taneja P. surgically assisted rapid palatal expansion. A literature review. *Am. J. Orthod. Dentofacial Ortop.* 2008;133:290–302.
3. Kerimkhanov K.A., Iordanishvili A.K. Consultations of a dentist-orthodontist: medical and social aspects. *Ortodontiya*. 2022;4(100):12–14. (In Russian).
4. Barinov E.H., Iordanishvili A.K., Kalinin R.E., Barinov A.E., Fokina E.V., Fokin A.S. Justified approach to forensic medical evaluation of complications of surgical operations. *Innovatsionnyye tekhnologii diagnostiki i lecheniya v mnogoprofil'nom meditsinskom statsionare*. Saint Petersburg; 2023:36–39. (In Russian).
5. Slesarev O.V. Diseases of temporomandibular joint: an interdisciplinary approach to diagnosis and treatment. Saint Petersburg: Chelovek; 2022. (In Russian).
6. Soldatova L.N., Serikov A.A., Iordanishvili A.K. Treatment of dentoalveolar anomalies in the prevention of the occurrence and progression of diseases of the temporomandibular joint and masticatory muscles (results of a 5-year observation). *Pediatric dentistry and prevention*. 2017;16,2(61):58–61. (In Russian).
7. Banks P. A prospective 20-year audit of a consultant workload. *The British orthodontic society clinical effectiveness bulletin*. 2010;25:15–18.
8. Iordanishvili A.K. Fundamentals of stomatological arthrology. Saint Petersburg: Chelovek; 2018. (In Russian).