УДК 004.8+616.24-005.6+616-073

РОЛЬ ИСКУССТВЕННОГО ИНТЕЛЛЕКТА В ОЦЕНКЕ ДАННЫХ РЕНТГЕНОВСКОЙ КОМПЬЮТЕРНОЙ ТОМОГРАФИИ У ПАЦИЕНТОВ С ИНТЕРСТИЦИАЛЬНЫМИ ЗАБОЛЕВАНИЯМИ ЛЕГКИХ В УСЛОВИЯХ ПАНДЕМИИ COVID-19

© Александра Анатольевна Сперанская

Первый Санкт-Петербургский государственный медицинский университет им. академика И.П. Павлова. 197022, Санкт-Петербург, ул. Льва Толстого, д. 6–8

Контактная информация: Александра Анатольевна Сперанская — д.м.н., профессор кафедры рентгенологии и радиационной медицины. E-mail: a.spera@mail.ru

Поступила: 04.06.2021 **Одобрена: 30.08.2021** **Принята к печати: 15.09.2021**

Резюме. ***Цель исследования.*** Определить возможности программ искусственного интеллекта в оценке данных рентгеновской компьютерной томографии у пациентов с постковидными изменениями, другими интерстициальными заболеваниями легких (ИЗЛ), а также их сочетанием. ***Материалы и методы.*** Проанализированы данные 16 пациентов с ИЗЛ, переболевших новой коронавирусной инфекцией, наблюдавшихся с марта 2020 по март 2021 года в ПСПбГМУ им. академика И.П. Павлова. Пациенты с ИЗЛ были разделены на 2 группы: больные с прогрессирующим легочным фиброзом (ИЛФ — 8, синдром ЛФ при ДБСТ — 2, токсикоаллергические альвеолиты — 1) и кистозным поражением легких (ЛАМ — 3, ГХ — 2). У всех пациентов диагноз ИЗЛ был подтвержден морфологически, COVID-19 — с помощью ПЦР. В момент присоединения новой коронавирусной инфекции отмечался острый характер течения заболевания с наличием одышки (вплоть до одышки в покое), присоединением или нарастанием сухого кашля, повышением температуры тела, повышением острофазных показателей крови и лучевыми признаками острой интерстициальной пневмонии на КТ. Средний возраст больных составлял 54,3±10,1 года (ж/м — 7/9). Всем пациентам были выполнены ВРКТ, по возможности комплексное функциональное исследование внешнего дыхания (КФИВД) и эхокардиография. У всех больных был проведен постпроцессорный анализ изображения с оценкой объема поражения легочной ткани при использовании программ «маски плотности». Были проведены сравнения данных с оценкой объема поражения у пациентов только с COVID-19 легочной патологией, сочетания COVID-19 с ИЗЛ и самостоятельного поражения легких при прогрессирующих легочных фиброзах и кистозно-буллезных процессах. ***Результаты.*** Анализ результатов лучевого исследования выявил несомненные плюсы искусственного интеллекта в помощи оценки объема поражения легких, позволив: 1) оценить точный процент поражения легочной ткани с использованием программ вычленения плотностей, характерных для COVID-19 патологии легких; 2) у пациентов с кистозно-буллезной трансформацией легких программы «маски плотности» позволяли одновременно оценить как процент поражения легочной ткани, связанный с COVID-19, так и степень распространенности основного процесса; суммация этих показателей позволяла оценить сохранившийся резерв легочных объемов; 3) у пациентов с прогрессирующими легочными фиброзами COVID-19 вызывал нарастание протяженности и ухудшение качественных показателей фиброзного процесса; по плотностным характеристикам фиброзные изменения не отличались от показателей COVID-19 и могли быть использованы в оценке прогрессирования легочного фиброза; 4) полученные данные позволяют применить программы обсчета с применением плотностных характеристик интерстициального поражения легких для оценки прогрессирования фиброза другого генеза (идиопатического, при диффузных болезнях соединительной ткани, после перенесенных токсико-аллергических и экзогенных аллергических альвеолитов); 5) аналогичного характера подсчет объемов с использованием программы «маски плотности» может быть использован для оценки степени выраженности кистозных изменений при лимфангиолейомиоматозе (ЛАМ) и гистиоцитозе Х (ГХ). ***Выводы.*** Накопление опыта клинико-лучевого обследования больных с сочетанием интерстициальных заболеваний легких и COVID-19 позволило разработать лучевой алгоритм их качественной и количественной оценки, важный для определения лечебной тактики. Разработанная модель подсчета пораженного объема легких может быть применена для прогрессирующих легочных фиброзов и кистозно-буллезных процессов в легких.

Ключевые слова: компьютерная томография; ИЗЛ; COVID-19; искусственный интеллект.

THE ROLE OF ARTIFICIAL INTELLIGENCE IN THE EVALUATION OF X-RAY COMPUTED TOMOGRAPHY DATA IN PATIENTS WITH INTERSTITIAL LUNG DISEASES IN THE COVID-19 PANDEMIC

© Alexandra A. Speranskaya

First Saint-Petersburg State Medical University named after academician I.P. Pavlov. 197022, Saint-Petersburg, ul. Leo Tolstoy, 6–8

Contact information: Alexandra A. Speranskaya — Doctor of Medical Sciences, Professor of the Department of Radiology and Radiation Medicine. E-mail: a.spera@mail.ru

Received: 04.06.2021 **Revised: 30.08.2021** **Accepted: 15.09.2021**

Summary. ***The purpose of the study***. To evaluate the possibility of artificial intelligence programs in the evaluation of X-ray computed tomography data in patients with postcovid changes, other interstitial lung diseases (ISL), as well as their combination. ***Materials and methods.*** The data of 16 patients with ISL, who had a new coronavirus infection, observed from March 2020 to March 2021 at the Pavlov PSPbSMU were analyzed. Patients with ISL were divided into 2 groups: patients with progressive pulmonary fibrosis (ILF — 8, LF syndrome with DBST — 2, toxicoallergic alveolitis — 1) and cystic lung lesion (LAM — 3, GC — 2). In all patients, the diagnosis of ISL was confirmed morphologically, COVID-19 — by PCR. At the time of the addition of a new coronavirus infection, the acute nature of the course of the disease was noted with the presence of shortness of breath (up to shortness of breath at rest), the addition or increase in dry cough, an increase in body temperature, an increase in acute blood parameters and radiation signs of acute interstitial pneumonia on CT. The average age of patients was 54.3 ± 10.1 years (w/m — 7/9). All patients underwent VRKT, if possible, a comprehensive functional study of external respiration (CPIVD) and echocardiography. In all patients, a postprocessor image analysis was performed with an assessment of the volume of lung tissue lesion using the «density mask» programs. Data were compared with the assessment of the lesion volume in patients with only COVID-19 pulmonary pathology, a combination of COVID-19 with ISL and independent lung damage in progressive pulmonary fibrosis and cystic-bullous processes. ***Results.*** The analysis of the results of the radiation study revealed the undoubted advantages of artificial intelligence in helping to assess the volume of lung damage, allowing: 1) to estimate the exact percentage of lung tissue damage using programs for isolating densities characteristic of COVID-19 lung pathology; 2) in patients with cystic-bullous transformation of the lungs, the «density masks» programs allowed to simultaneously assess both the% of lung tissue damage associated with COVID-19 and the degree of prevalence of the main process; summation of these indicators made it possible to estimate the preserved reserve of lung volumes; 3) in patients with progressive pulmonary fibrosis, COVID-19 caused an increase in the extent and deterioration of the qualitative indicators of the fibrous process. In terms of density characteristics, fibrous changes did not differ from COVID-19 indicators and could be used to assess the progression of pulmonary fibrosis; 4) the obtained data allow the use of a program calculation with the use of density characteristics of interstitial lung disease to assess the fibrosis progression of another origin (idiopathic, with diffuse connective tissue diseases, after suffering a toxic-allergic and exogenous allergic alveolitis); 5) of a similar character calculation of volumes using the program «density mask» can be used for evaluation of the severity of cystic changes in lymphangioleiomyomatosis (LAM) and histiocytosis X (GC). ***Conclusions.*** The accumulation of experience in clinical and radiation examination of patients with a combination of interstitial lung diseases and COVID-19 has allowed us to develop a radiation algorithm for their qualitative and quantitative assessment, which is important for determining therapeutic tactics. The developed model for calculating the affected lung volume can be applied to progressive pulmonary fibrosis and cystic-bullous processes in the lungs.

Key words: computed tomography; IZL; COVID-19; artificial intelligence.

ВВЕДЕНИЕ

Пандемия новой коронавирусной инфекции, объявленная ВОЗ в начале 2020 года, не только привела в ужас население планеты, но и открыла новые возможности в том числе в области лучевой диагностики. Одним из условных «плюсов» этого трагичного события явилось проведение компьютерно-томографического скрининга различных заболеваний органов грудной клетки у пациентов, которым исследование было сделано по поводу COVID-19. Были обнаружены различные поражения легких, в том числе разные интерстициальные заболевания, как с повышением плотностных показателей легочной ткани (фиброзирующие болезни легких, саркоидоз), так и с их понижением (хроническая обструктивная болезнь легких, гистиоцитоз X, лимфангиолейомиоматоз).

С самого начала пандемии возникала необходимость не только качественной, но и количественной оценки поражения легких при COVID-19. Предлагались различные варианты подсчета объема поражения легочной ткани для оценки степени тяжести процесса. Были предложены разнообразные системы балльных оценок с подсчетом объема поражения по долям и сегментам, а также по компьютерно-томографическим признакам [1]. Однако наиболее достоверным, быстрым и комфортным для исследователя явилось использование программы искусственного интеллекта «маски плотности». Эта программа давно известна и имела попытки применения для оценки степени распространенности эмфизематозного поражения при хронической обструктивной болезни легких (ХОБЛ). Вычленение из массива легочной ткани участков с плотностными показателями, характерными для эмфиземы (менее –950HU), позволяет точно оценить объем невентилируемых воздухосодержащих пространств. Однако программа не получила широкого распространения в повседневной практике врача-рентгенолога отделения рентгеновской компьютерной томографии, т.к. диагноз ХОБЛ основывается на данных комплексного исследования функции внешнего дыхания (КИФВД)

и не может быть формально поставлен врачом-рентгенологом. Незаинтересованность привела к использованию этого алгоритма исключительно в научных целях. Ситуация с оценкой распространенности COVID-19 у пациентов инфекционного профиля, которым невозможно выполнить КИФВД, радикально изменила подход ввиду появления заинтересованности рентгенолога в проведении постпроцессинга. Для оценки поражения легочной ткани при COVID-19 были предложены характеристики плотностей, включающие весь спектр лучевых симптомов COVID-19 — «матового стекла», ретикуляции, начальных этапов консолидации [2–6]. Эти паттерны имеют плотностный коридор от –730HU до –200HU. Однако никто из исследователей не пошел дальше и не предложил использование этого метода для оценки минимальных интерстициальных изменений и фиброза, формирующегося после COVID-19 поражения легких. Не было предложено также использование этой программы для подсчета объема поражения при других интерстициальных заболеваниях легких (идиопатического легочного фиброза, прогрессирующего легочного фиброза при диффузных болезнях соединительной ткани, после перенесенных токсико-аллергических и экзогенных аллергических альвеолитов) и подсчет объема общего поражения при сочетании COVID-19 с кистозно-эмфизематозными процессами в легких (ХОБЛ, ИЛФ-ХОБЛ, гистиоцитоз Х, лимфангиолейомиоматоз).

ЦЕЛЬ ИССЛЕДОВАНИЯ

Оценить возможность программ искусственного интеллекта в оценке данных рентгеновской компьютерной томографии у пациентов с постковидными изменениями, другими интерстициальными заболеваниями легких (ИЗЛ), а также их сочетанием.

МАТЕРИАЛЫ И МЕТОДЫ

Проанализированы данные 16 пациентов с ИЗЛ, переболевших новой коронавирусной инфекцией, наблюдавшихся с марта 2020 по март 2021 года в ПСПбГМУ им. академика И.П. Павлова. Пациенты с ИЗЛ были разделены на 2 группы: больные с прогрессирующим легочным фиброзом (ИЛФ — 8, синдром ЛФ при ДБСТ — 2, токсикоаллергические альвеолиты — 1) и кистозным поражением легких (ЛАМ — 3, ГХ — 2). У всех пациентов диагноз ИЗЛ был подтвержден морфологически, COVID-19 — с помощью ПЦР. В момент присоединения новой коронавирусной инфекции отмечался острый характер течения заболевания с наличием одышки (вплоть до одышки в покое), присоединением или нарастанием сухого кашля, повышением температуры тела, повышением острофазных показателей крови и лучевыми признаками острой интерстициальной пневмонии на КТ. Средний возраст больных составлял 54,3 ± 10,1 года (ж/м — 7/9). Всем пациентам были выполнены ВРКТ, по возможности комплексное функциональное исследование внешнего дыхания (КФИВД) и эхокардиография. У всех больных был проведен постпроцессорный анализ изображения с оценкой объема поражения легочной ткани при использовании программ «маски плотности». Были проведены сравнения данных с оценкой объема поражения у пациентов с COVID-19, сочетания COVID-19 с ИЗЛ и самостоятельного поражения легких при прогрессирующих легочных фиброзах и кистозно-буллезных процессах.

РЕЗУЛЬТАТЫ

Анализ результатов лучевого исследования выявил несомненные плюсы искусственного интеллекта в помощи оценки объема поражения легких, позволив:

1. Оценить точный процент поражения легочной ткани с использованием программ вычленения плотностей, характерных для COVID-19 поражения легких, что было особенно важно при динамическом наблюдении пациентов.

Клинический пример. Пациентка Ш., 25 лет, СД 1-го типа, больна с 16.12.2020 г., когда появился озноб, слабость, першение в горле, насморк. С 20.12.2020 г. — фебрильная лихорадка, слабость, жидкий стул, появление небольшого дыхательного дискомфорта при умеренных физических нагрузках, ПЦР РНК SARS-cov2 трижды (–). 06.01.2021 г. появилась выраженная слабость, повышение температуры тела до 38 °C. При поступлении: стойкая лихорадка до 39 °C; инспираторная одышка при минимальной физической нагрузке; выраженная слабость; отсутствие аппетита; непродуктивный кашель; нестабильная гликемия. ПЦР (11.01.21): РНК SARS-cov2 (+). На КТ органов грудной клетки с использованием программ «маски плотности» от 11.01.2021 г. (рис. 1, а, б, в) определяется объем поражения легочной ткани 25,2% (0,607 л из 2,4 л общей емкости легких) — КТ-2 степень распространенности. На контрольных КТ органов грудной клетки с использованием программ «маски плотности» от 24.01.2021 г. (рис. 1, г, д, е) отмечается положительная динамика — уменьшение объема поражения легочной ткани (22,0%) (0,483 л

из 2,2 л общей емкости легких). На контрольных КТ органов грудной клетки с использованием программ «маски плотности» от 22.03.2021 г. (рис. 1, ж, з, и) отмечается дальнейшая положительная динамика — уменьшение объема поражения легочной ткани (9,0%) (0,286 л из 3,2 л общей емкости легких) — сохранение постковидных минимальных интерстициальных изменений.

Особенно важным такой подсчет становился при тяжелом течении COVID-19 поражения легких с формированием постковидного пневмофиброза.

Клинический пример. Пациент Л., 57 лет, последствия перенесенной тяжелой новой коронавирусной инфекции. Представлены этапы формирования фиброзных изменений на КТ у пациента с COVID-19 ассоциированным поражением легких: 03.05.2020 г. (рис. 2, а, б, в) — КТ-2 степень распространенности процесса (26,6% поражения легочной ткани). 14.05.2020 г. (рис. 2, г, д, е) — нарастание изменений до 40% (31,6% — «матовое стекло» и ретикуляция, 6,5% — консолидация). 19.05.2020 г. (рис. 2, ж, з, и) и 24.05.2020 г. (рис. 2, к, л, м) — постепенный регресс изменений, но с сохранением через 4 месяца от начала заболевания (04.09.2020 г. — рис. 2, н, о, п) двусторонних интерстициальных изменений — формирование фиброза (12,9% от сохраненного объема легочной ткани).

2. У пациентов с кистозно-буллезной трансформацией легких программы «маски плотности» позволяли одновременно оценить как процент поражения легочной ткани, связанный с COVID-19, так и степень распространенности основного процесса. Суммация этих показателей позволяла определить сохранившийся резерв легочного объема.

Клинический пример. Пациент Р., 1940 г.р., U07.1 COVID-19 (вирус идентифицирован). ХОБЛ. ДН 2–3 ст. Считает себя больным в течение 5 дней, когда стал отмечать появление одышки при незначительной физической нагрузке, сопровождающейся повышением АД до 230/120 мм рт.ст. 3 дня

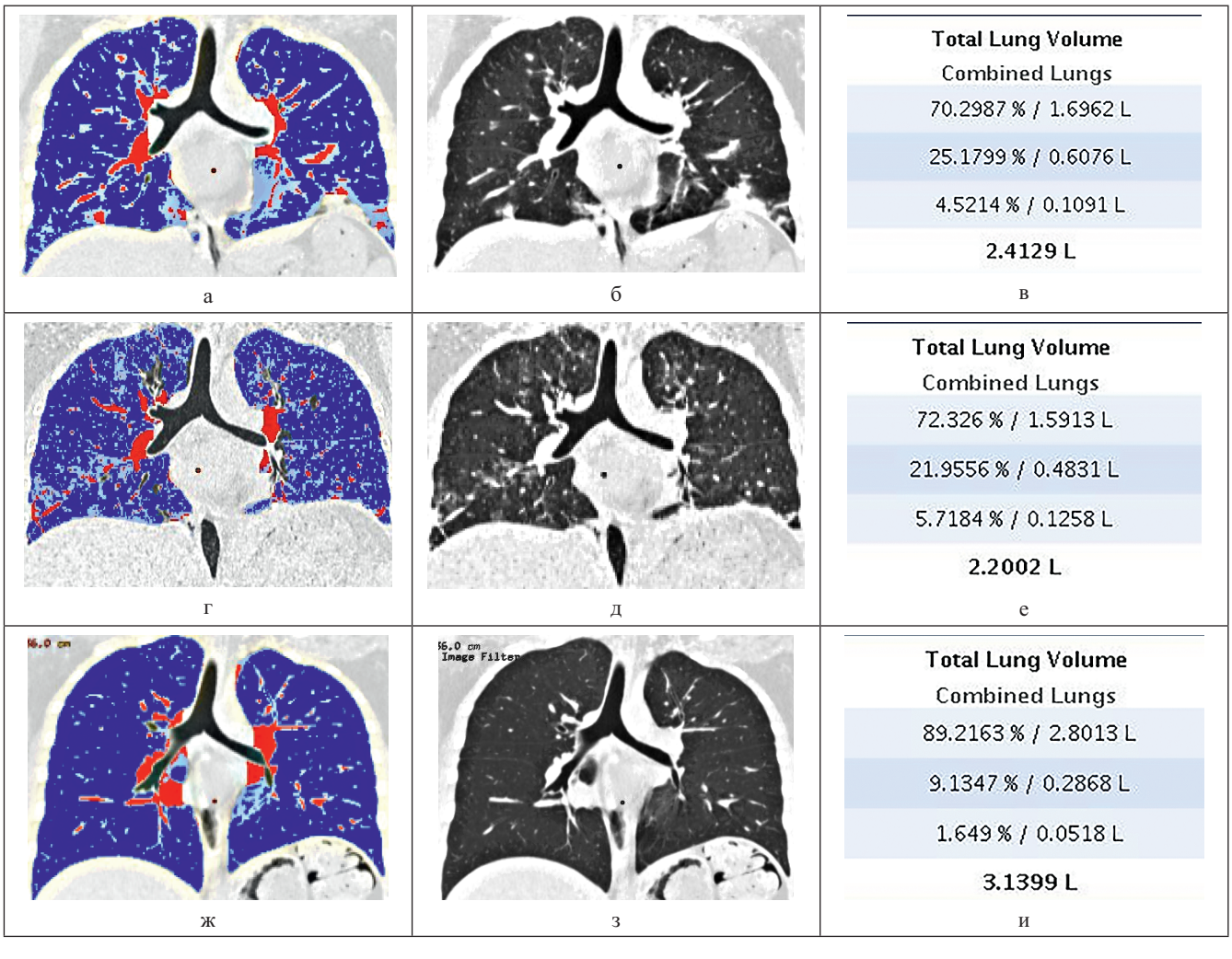

Рис. 1. Компьютерные томограммы больной Ш. (пояснения в тексте)

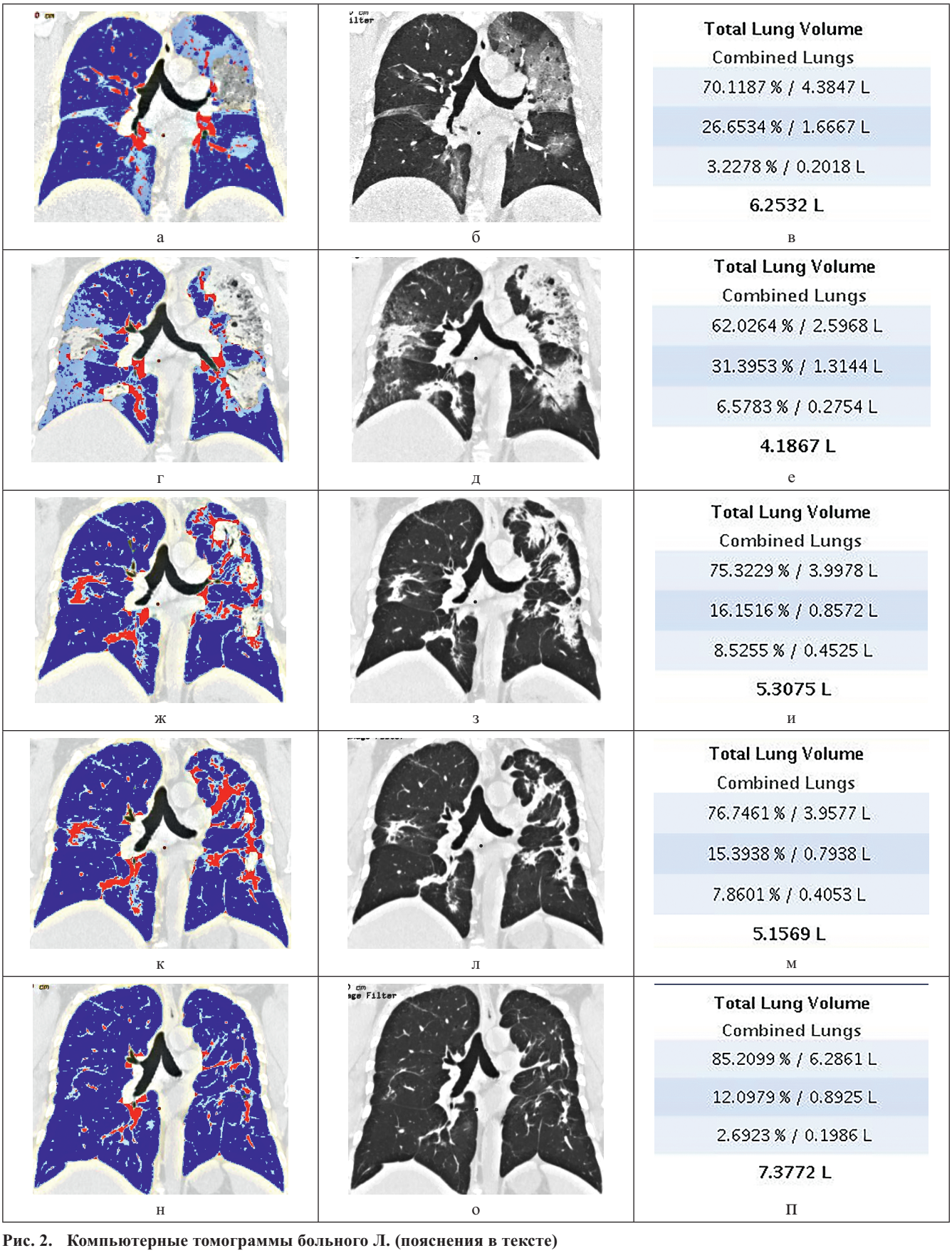

Рис. 2. Компьютерные томограммы больного Л. (пояснения в тексте)

назад — однократный эпизод подъема температуры тела до 38 °С. Кашель, катаральные явления отрицает. SaO_2: 94%. На компьютерных томограммах в легочном электронном окне (рис. 3, а, б, в) определяется КТ-картина сочетанного поражения: в легочной ткани с обеих сторон на всем протяжении выявляются сливающиеся между собой участки «матового стекла» — проявления COVID-19 поражения легких. Отмечаются также проявления распространенной центриацинарной и буллезной эмфиземы, характерной для ХОБЛ (изменения локализуются как в верхних, так и в наддиафрагмальных отделах). При анализе с использованием программы «маски плотности» (рис. 3, г, д, е) распространенности COVID-19 — поражения легких составляют 50,5% (рис. 3, з), что является пограничной величиной между КТ-2 и КТ-3 степенью распространенности. Однако эта же программа позволяет оценить высокий процент патологических изменений, связанных с распространенными эмфизематозными изменениями и вздутием легочной ткани — 9,5% при низком легочном объеме (3,1 л) (рис. 3, ж). Все это необходимо учитывать при прогнозировании тяжести заболевания (общий процент сочетанного поражения составляет 60% от Д, при крайне низком сохраненном объеме легочной ткани — 1,2 л).

3. У пациентов с прогрессирующими легочными фиброзами COVID-19 вызывал нарастание протяженности и ухудшение качественных показателей фиброзного процесса (смена характеристик неспецифической интерстициальной пневмонии

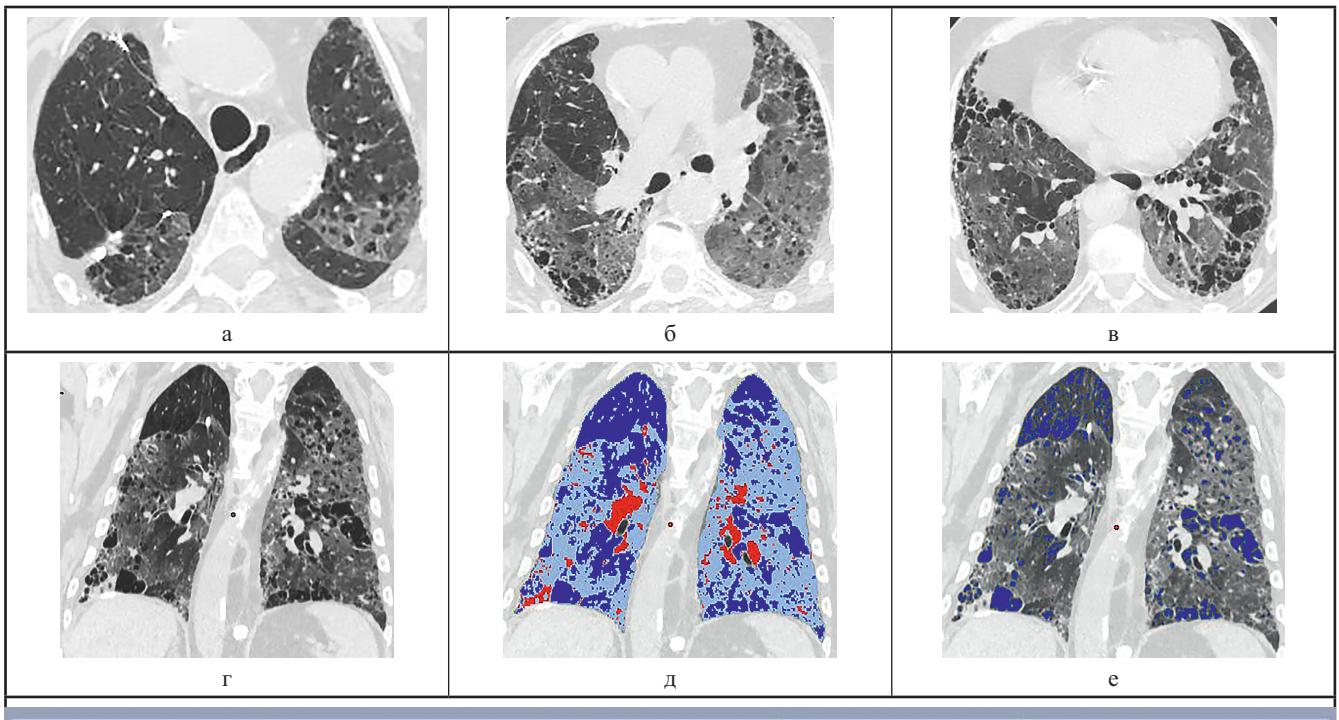

Range Name	Range values	Right Lung Right Lung	Left Lung Left Lung	Total Lung Volume Combined Lungs
-910 HU	[-1024 / -910]	12.6419 %	6.1413 %	9.4799 % / 0.2962 L
> -910 HU	[-910 / 3071]	87.3581 %	93.8587 %	90.5201 % / 2.8283 L
	Total	1.6047 L	1.5198 L	3.1245 L

ж

Range Name	Range values	Right Lung Right Lung	Left Lung Left Lung	Total Lung Volume Combined Lungs
-960 HU	[-1024 / -730]	51.3052 %	34.4882 %	43.1251 % / 1.3475 L
Covid19	[-730 / -200]	42.6403 %	59.1508 %	50.6714 % / 1.5832 L
	[-200 / 3071]	6.0545 %	6.361 %	6.2036 % / 0.1938 L
	Total	1.6047 L	1.5198 L	3.1245 L

з

Рис. 3. Компьютерные томограммы больного Р. (пояснения в тексте)

на проявления обычной интерстициальной пневмонии). По плотностным характеристикам фиброзные изменения не отличались от показателей COVID-19 и могли быть использованы в оценке прогрессирования легочного фиброза.

Клинический пример. Пациент Л., 69 лет, болен с 02.12.2020 г., когда появилась слабость, фебрильная лихорадка, инспираторная одышка при минимальной физической нагрузке. ПЦР РНК SARS-cov2 (+). На КТ органов грудной клетки с использованием программ «маски плотности» от 18.12.2020 г. (рис. 4, а, б, в) определяется объем поражения легочной ткани 54,3% (1,2 л из 2,3 л общей емкости легких) — КТ-3 степень распространенности. На контрольных КТ органов грудной клетки с использованием программ «маски плотности» от 15.04.2021 г. (рис. 4, г, д, е) отмечается выраженная положительная динамика — уменьшение объема поражения легочной ткани до 23,7% (1,0 л из 4,4 л общей емкости легких). Однако данные ВРКТ демонстрируют проявления, характерные для фиброзирующей болезни легких, — наличие «сотового легкого» с мелким диаметром сот в верхне-передних (рис. 4, ж) и нижнезадних (рис. 4, з) субплевральных отделах с формированием симптома «пропеллера» на сагиттальной реформации

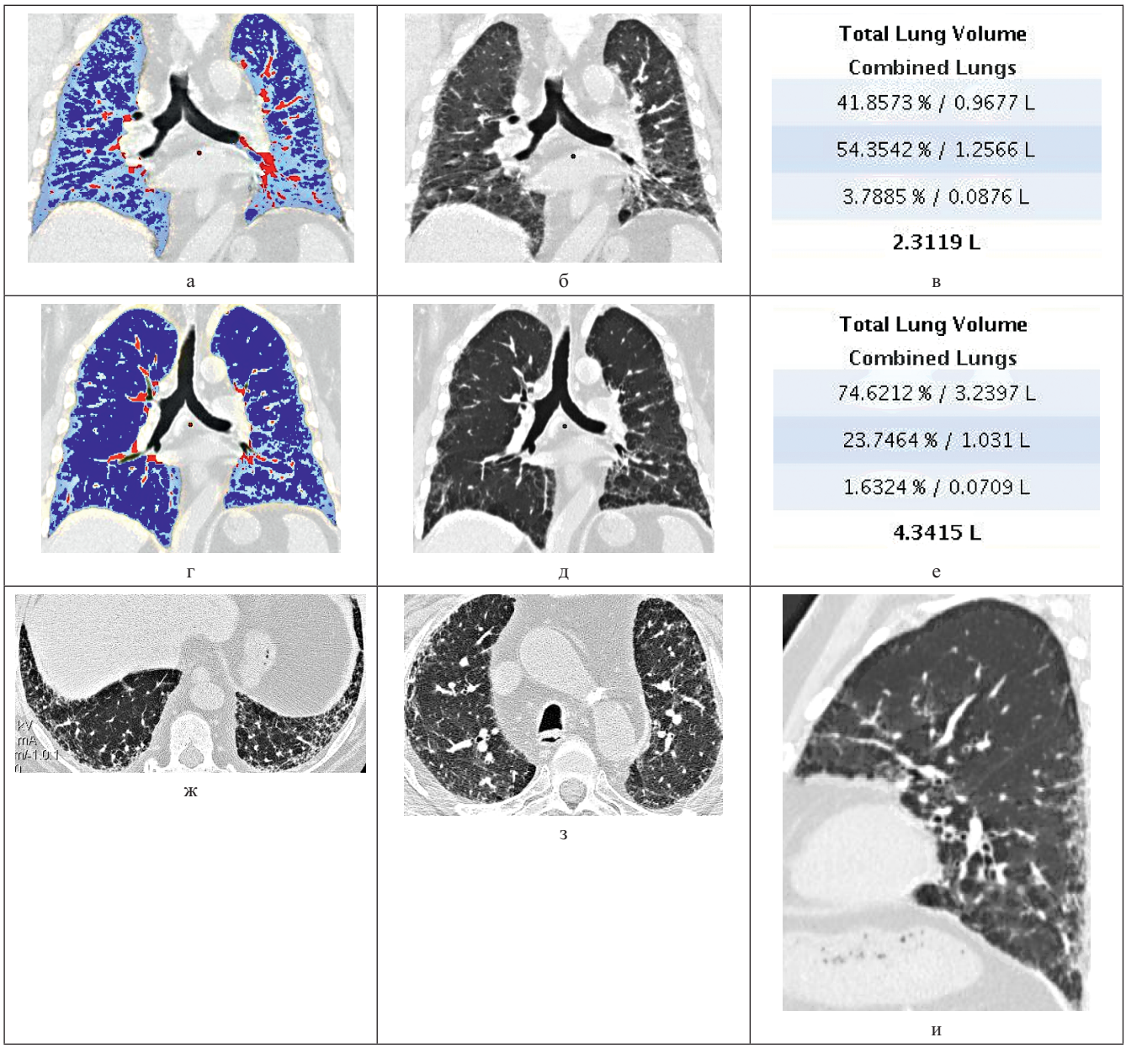

Рис. 4. Компьютерные томограммы больного Л. (пояснения в тексте)

изображения (рис. 4, и). Отмечаются признаки длительного существования процесса — наличие тракционных бронхоэктазов, высокого стояния диафрагмы, эпиплеврального и средостенного липоматоза. Проявления идиопатической фиброзирующей болезни легких (ИЛФ) в стадии обычной интерстициальной пневмонии, выявленной при обследовании по поводу COVID-19, в момент его присоединения с последующим прогрессированием основного заболевания.

4. Полученные данные позволяют применить программы обсчета с оценкой плотностных характеристик интерстициального поражения легких для количественных характеристик прогрессирования фиброза и регресса обострения интерстициальных заболеваний легких (идиопатического легочного фиброза, прогрессирующего фиброза при диффузных болезнях соединительной ткани, после перенесенных токсико-аллергических и экзогенных аллергических альвеолитов)

Клинический пример. Пациент П., 60 лет, идиопатический легочный фиброз (ИЛФ). На реформациях изображения с использованием программ обсчета «маски плотности» от 26.10.2020 г. (рис. 5, а, б, в) определяется 38,4% (0,93 л из 2,4 л общей емкости легких) поражения объема легочной ткани при обострении ИЛФ. Контрольное исследование (рис. 5, г, д, е) 12.04.2021 г. выявляет положительную динамику — частичный регресс отека периферического легочного интерстиция с уменьшением объема поражения до 34,9% (0,88 л из 2,5 л общей емкости легких).

5. Аналогичный характер подсчета объемов с использованием программы «маски плотности» может быть использован для оценки степени выраженности кистозных изменений при лимфангиолейомиоматозе (ЛАМ) и гистиоцитозе X (ГХ).

Клинический пример. Пациентка П., 47 лет, лимфангиолейомиоматоз (ЛАМ). На реформациях изображения с использованием программ обсчета «маски плотности» от 16.10.2019 г. (рис. 6, а, б, в) определяется 3,2% (0,08 л из 2,7 л общей емкости легких) кистозного поражения объема легочной ткани при ЛАМ. Контрольное исследование (рис. 6, г, д, е) от 12.04.2021 г. выявляет отрицательную динамику — нарастание кистозного поражения до 8,4% (0,36 л из 4,3 л общей емкости легких), что невозможно уловить при визуальной оценке даже при использовании программ мультипараметрического сравнения.

ОБСУЖДЕНИЕ

Программы искусственного интеллекта получили широкое распространение в эпоху пандемии COVID-19. Возможностью проведения точного подсчета объема поражения легких при острой интерстициальной пневмонии с последующей, не только визуальной, но и количественной оценкой поражения легких в процессе динамического наблюдения воспользовались все рентгенологи, имеющие в своем арсенале эти программы.

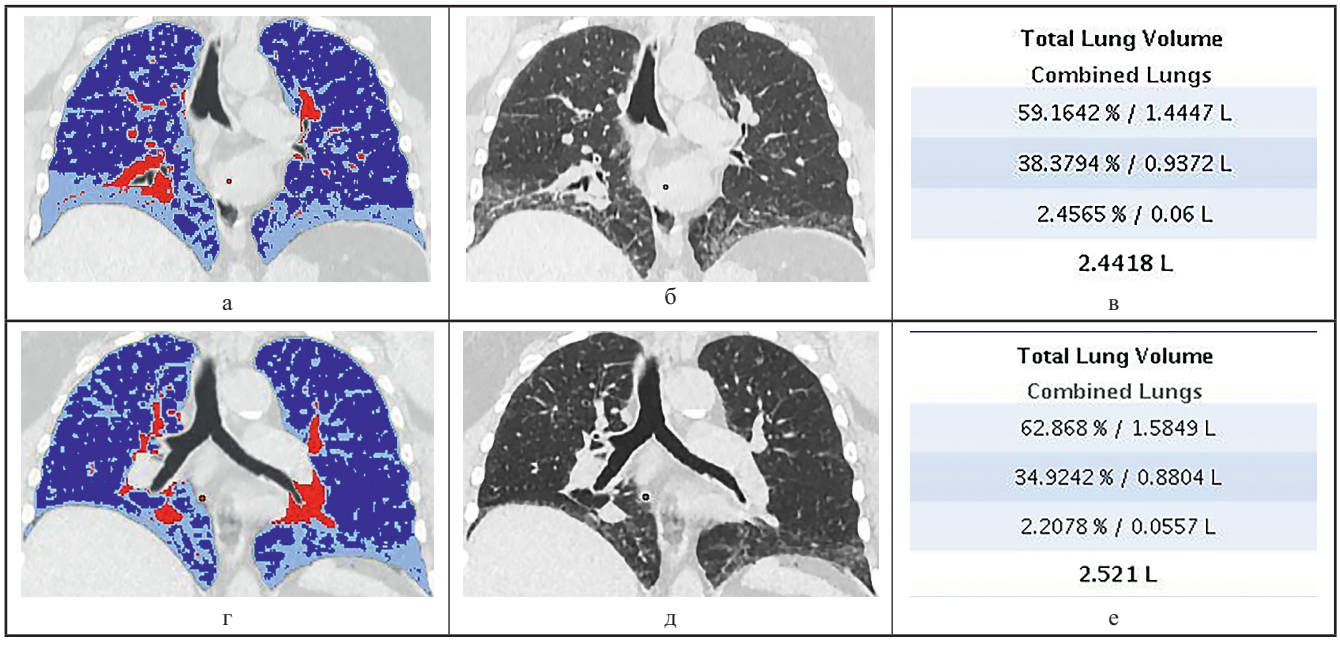

Рис. 5. Компьютерные томограммы больного П. (пояснения в тексте)

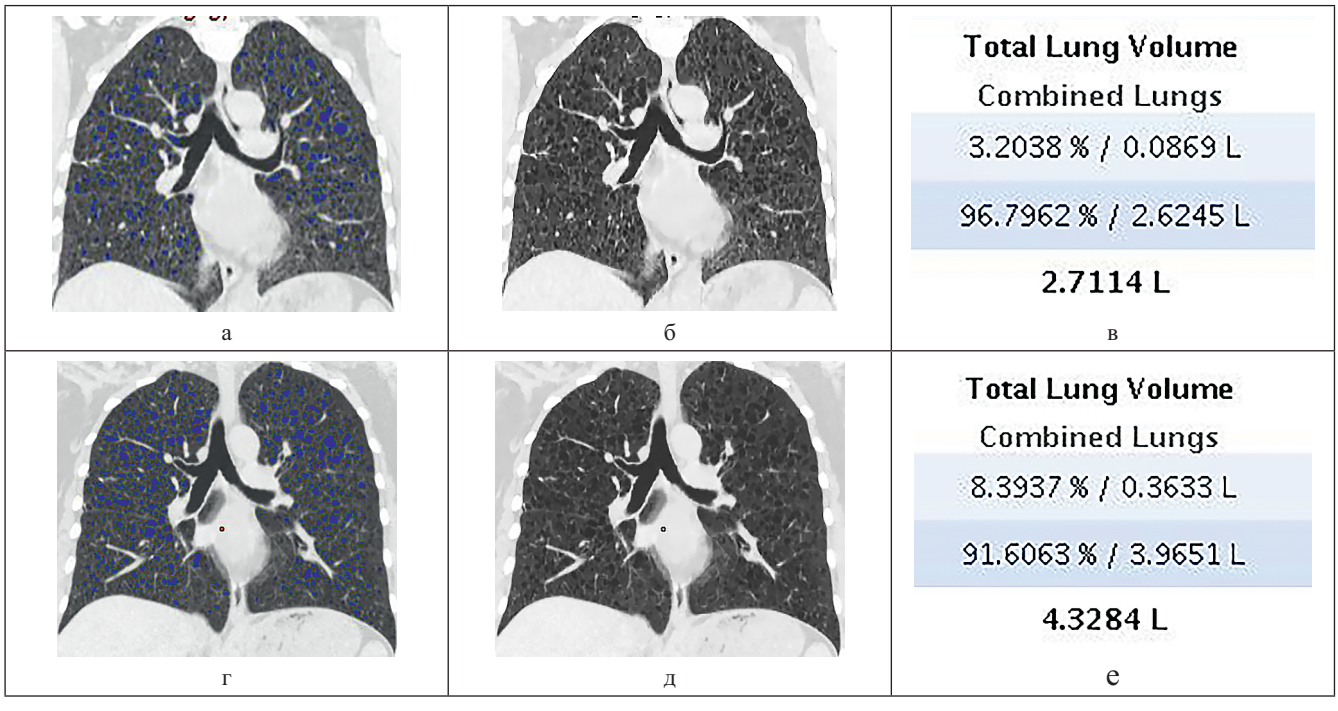

Рис. 6. Компьютерные томограммы больной П. (пояснения в тексте)

Однако эти наработки не должны кануть в прошлое с окончанием пандемии. Их польза оказалась безусловна не только для определения степени распространенности острой интерстициальной пневмонии COVID-19, но и для целого ряда других интерстициальных заболеваний, морфологически, а, следовательно, и компьютерно-томографически укладывающихся в диапазон плотностных характеристик интерстициального поражения. В этот раздел входят симптом «матового стекла» различной степени выраженности, ретикуляция и «сотовое легкое». При этом первые два симптома неспецифичны, могут быть обратимы и отражают как остроту, так и хронизацию процесса.

Использование программ подсчета объема интерстициальных изменений позволит оценить формирование степени остаточных изменений после перенесенного COVID-19 поражения легких (формирование минимальных интерстициальных изменений, проявлений постковидного фиброза различной степени выраженности и протяженности) с возможностью их более точной, чем визуальная, оценки в динамике. Но эти измерения также позволяют оценить количественно обострение фиброзирующих заболеваний легких на фоне COVID-19, нарастание процессов фиброзирования после него и степень идиопатического прогрессирования болезни.

Подсчет объема COVID-19 поражения легких у пациентов с кистозно-буллезной трансформацией легочной ткани (у пациентов с ХОБЛ, гистиоцитозом X, лимфангиолейомиоматозом) должен проводиться с вычленением объема легочной ткани низких плотностей (менее –930HU), отражающих основной процесс и объем COVID-19 паттернов (–730HU…–200HU) с последующей суммацией объемов, позволяющей более точно определить истинный объем легочной ткани, выключенный из дыхания.

ВЫВОДЫ

Накопление опыта клинико-лучевого обследования больных с сочетанием интерстициальных заболеваний легких и COVID-19 позволило разработать лучевой алгоритм их качественной и количественной оценки, важный для определения лечебной тактики. Разработанная модель подсчета пораженного объема легких может быть применена для прогрессирующих легочных фиброзов и кистозно-буллезных процессов в легких.

КОНФЛИКТ ИНТЕРЕСОВ

Автор заявляет об отсутствии конфликта интересов.

ФИНАНСИРОВАНИЕ

Исследование не имело спонсорской поддержки.

ЛИТЕРАТУРА

1. Шан Ю., Сюй Ч., Цзян Ф. и др. Клинические характеристики и изменения характеристик КТ грудной клетки у 307 пациентов с распространенной пневмонией COVID-19, инфицированной SARS-CoV-2. Многоцентровое исследование в Цзянсу, Китай, Int J Infect. 2020; 96: 157–62. Опубликовано в Интернете 8 мая 2020 года. DOI: 10.1016/j.ijid.2020.05.006. PMCID: PMC7207103. PMID: 32423888.
2. Мартини К., Блютген Ч., Вальтер Дж. Э. и др. Точность обычного и машинного обучения. Улучшенная рентгенография грудной клетки для оценки пневмонии COVID-19. Внутрииндивидуальное сравнение с CTJ. Clin Med. 2020; 9(11): 3576. Опубликовано в Интернете 6 ноября 2020 года. DOI: 10.3390/jcm9113576 PMCID: PMC7694629 PMID: 33171999.
3. Рен Х.-В., Ву Ю., Донг Дж.-Х. и др. Анализ клинических особенностей и визуализирующих признаков COVID-19 с помощью искусственного интеллекта Eur Rev Med Pharmacol Sci. 2020; 24(15): 8210–8 DOI: 10.26355/eurrev_202008_22510.
4. Ван Ш., Чжа Ю., Ли У. и др. Полностью автоматическая система глубокого обучения для диагностического и прогностического анализа COVID-19. Респир Дж. 2020; 56(2): 2000775. Опубликовано в Интернете 6 августа 2020 года. DOI: 10.1183/13993003.00775-2020. PMCID: PMC7243395. PMID: 324444412.
5. Ву В., Ван Ш., Ли Л. и др. Радиомикрический анализ компьютерной томографии помогает предсказать неблагоприятный прогноз при тераностике COVID-19. 2020; 10(16): 7231–44. Опубликовано в Интернете 5 июня 2020 года. DOI: 10.7150/thno.46428 PMCID: PMC7330838 PMID: 32641989.
6. Ито Р., Ивано Ш., Наганава Ш. Обзор использования искусственного интеллекта для медицинской визуализации легких пациентов с коронавирусной болезнью 2019 г. Диагнозы Радиол. 2020; 26(5): 443–8. Опубликовано в Интернете 20 мая 2020 года. DOI: 10.5152/реж.2019.20294. PMCID: PMC7490030. PMID: 32436845.

REFERENCE

1. Shan Yu., Syuy Ch., Tszyan F. i dr. Klinicheskiye kharakteristiki i izmeneniya kharakteristik KT grudnoy kletki u 307 patsiyentov s rasprostranennoy pnevmoniyey COVID-19, infitsirovannoy SARS-CoV-2. [Clinical characteristics and changes in chest CT characteristics in 307 patients with advanced COVID-19 pneumonia infected with SARS-CoV-2]. Mnogotsentrovoye issledovaniye v Tszyansu, Kitay, Int J Infect. 2020; 96: 157–62. Opublikovano v Internete 8 maya 2020 goda. DOI: 10.1016/j.ijid.2020.05.006 PMCID: PMC7207103 PMID: 32423888 (in Russian).
2. Martini K., Blyutgen Ch., Val'ter Dzh. E. i dr. Tochnost' obychnogo i mashinnogo obucheniya. Uluchshennaya rentgenografiya grudnoy kletki dlya otsenki pnevmonii COVID-19. Vnutriindividual'noye sravneniye s CTJ [Accuracy of conventional and machine learning. Improved chest X-ray for the assessment of COVID-19 pneumonia. Intraindividual comparison with CTJ]. Clin Med. 2020; 9(11): 3576. Opublikovano v Internete 6 noyabrya 2020 goda. DOI: 10.3390/jcm9113576 PMCID: PMC7694629 PMID: 33171999.
3. Ren Kh.-V., Vu Yu., Dong Dzh.-Kh. i dr. Analiz klinicheskikh osobennostey i vizualiziruyushchikh priznakov COVID-19 s pomoshch'yu iskusstvennogo intellekta Eur Rev Med Pharmacol Sci. [Analysis of clinical features and visualizing signs of COVID-19 using artificial intelligence Eur Rev Med Pharmacol Sci]. 2020; 24(15): 8210–8 DOI: 10.26355/eurrev_202008_22510 (in Russian).
4. Van Sh., Chzha Yu., Li U. i dr. Polnost'yu avtomaticheskaya sistema glubokogo obucheniya dlya diagnosticheskogo i prognosticheskogo analiza COVID-19. [Fully Automatic Deep Learning System for Diagnostic and Predictive Analysis of COVID-19]. Respir Dzh. 2020; 56(2): 2000775. Opublikovano v Internete 6 avgusta 2020 goda. DOI: 10.1183/13993003.00775-2020. PMCID: PMC7243395 PMID: 324444412 (in Russian).
5. Vu V., Van Sh., Li L. i dr. Radiomikricheskiy analiz komp'yuternoy tomografii pomogayet predskazat' neblagopriyatnyy prognoz pri teranostike COVID-19. [Computed tomography radiomics analysis helps predict a poor prognosis in COVID-19 theranostics]. 2020; 10(16): 7231–44. Opublikovano v Internete 5 iyunya 2020 goda. DOI: 10.7150/thno.46428 PMCID: PMC7330838. PMID: 32641989 (in Russian).
6. Ito R., Ivano Sh., Naganava Sh. Obzor ispol'zovaniya iskusstvennogo intellekta dlya meditsinskoy vizualizatsii legkikh patsiyentov s koronavirusnoy bolezn'yu 2019 g. [Review of the use of artificial intelligence for medical imaging of the lungs of patients with coronavirus disease in 2019]. Diagnozy Radiol. 2020; 26(5): 443–8. Opublikovano v Internete 20 maya 2020 goda. DOI: 10.5152/rezh.2019.20294. PMCID: PMC7490030. PMID: 32436845 (in Russian).