УДК 616.24-036-006-053.81(82)-073.75+621.386.8+616-053.6

ДИФФЕРЕНЦИАЛЬНАЯ РЕНТГЕНОРАДИОЛОГИЧЕСКАЯ ДИАГНОСТИКА БОЛЕЗНЕЙ ЛЕГКИХ У МОЛОДЫХ ВЗРОСЛЫХ

© Виктор Иванович Амосов, Валентина Петровна Золотницкая, Евгений Игоревич Бобров

Первый Санкт-Петербургский государственный медицинский университет им. академика И.П. Павлова. 197022, Санкт-Петербург, ул. Льва Толстого, д. 6–8

Контактная информация: Виктор Иванович Амосов — д.м.н., профессор, заведующий кафедрой рентгенологии и радиационной медицины. E-mail: vikt-amosov@yandex.ru

Поступила: 09.12.2021 **Одобрена: 07.02.2022** **Принята к печати: 15.03.2022**

Резюме. *Введение.* Легкие человека в разные периоды его жизни отличаются структурно и физиологически. В период полового созревания заканчивается формирование респираторной, метаболической и нейроэндокринной функций легких. И в это же время большинство пациентов сталкивается с Х-лучами. *Цель* — оценить возможности лучевых методов в диагностике заболеваний легких у пациентов в период полового созревания. *Материалы и методы.* В работе были проанализированы данные рентгенологического, компьютерно-томографического, ангиографического и радиологического исследований легких у пациентов с артериовенозными фистулами (n=28), гистиоцитозом Х (n=80), апластической анемией (n=4), лимфангиолейомиоматозом (n=83). Проведен ретроспективный анализ изменений в легких у пациентов с пороками развития бронхолегочной системы и опухолями легких. *Результаты.* Представлены отличительные рентгенорадиологические признаки заболеваний легких у молодых взрослых. *Выводы.* Рентгенорадиологическая диагностика у пациентов в период полового созревания сложна, требует знания морфофункциональных изменений в легких на переходном этапе ребенок–взрослый. Врач-рентгенолог при проведении первого в жизни человека рентгеновского исследования может столкнуться не только с диагностикой неспецифических воспалительных процессов, но и с бессимптомно протекающими аномалиями развития, интерстициальной патологией на начальном этапе заболевания и опухолями легких.

Ключевые слова: заболевания легких; молодые взрослые; рентгенорадиологическая диагностика.

RADIOLOGICAL DIFFERENTIAL DIAGNOSIS OF LUNG DISEASES IN YOUNG ADULTS

© Viktor I. Amosov, Valentina P. Zolotnitskaya, Evgeniy I. Bobrov

First Saint-Petersburg State Medical University. 197022, Saint-Petersburg, ul. Leo Tolstoy, d. 6–8

Contact information: Viktor I. Amosov — Doctor of Medical Sciences, Professor, Head of the Department of Radiology and Radiation Medicine. E-mail: vikt-amosov@yandex.ru

Received: 09.12.2021 **Revised: 07.02.2022** **Accepted: 15.03.2022**

Summary. *Introduction.* The lungs of a person in different periods of his life differ structurally and physiologically. During puberty, the formation of the respiratory, metabolic and neuroendocrine functions of the lungs ends. And at the same time, most patients encounter X-rays. *Aim*: to evaluate the possibilities of radiological methods in the diagnosis of lung diseases in patients during puberty. *Material and methods.* In the work, the data of X-ray, computed tomography, angiography and radiological studies of the lungs in patients with arteriovenous fistulas (n=28), histiocytosis X (n=80), aplastic anemia (n=4), lymphangioleiomyomatosis were analyzed. (n=83). A retrospective analysis of changes in the lungs in patients with malformations of the bronchopulmonary system and lung tumors was carried out. *Results.* Distinctive radiological signs of lung diseases in young adults are presented. *Conclusions.* X-ray diagnostics in patients during puberty is complex, it requires knowledge of morphological and functional changes in the lungs at the transitional stage between a child and an adult. When conducting the first x-ray examination in a person's life, a radiologist may encounter not only the diagnosis of nonspecific inflammatory processes, but also asymptomatic developmental anomalies, interstitial pathology at the initial stage of the disease, and lung tumors.

Key words: lung diseases; young adults; radiological diagnostics.

ВВЕДЕНИЕ

Легкие человека в разные периоды его жизни отличаются структурно и физиологически. К моменту рождения ребенка бронхиальное дерево в основном сформировано. Первый год жизни человека является важным в развитии бронхиального дерева, так как в этот период размеры долевых бронхов увеличиваются в 2 раза, а главных — в 1,5 раза. В период полового созревания рост бронхиального дерева снова усиливается. К 20 годам, по сравнению с бронхиальным деревом новорожденного, размеры всех его частей увеличиваются в 3,5–4 раза, оставаясь на том же уровне до 50 лет, затем начинается возрастная инволюция бронхов. В пожилом и старческом возрасте длина и диаметр просвета многих сегментарных бронхов начинают уменьшаться, могут появляться выпячивания в стенках бронхов, извилистость хода [1]. Легочные ацинусы у новорожденного имеют небольшое количество мелких легочных альвеол. В течение первого года жизни ребенка и позже ацинус растет за счет появления новых альвеолярных ходов и образования новых легочных альвеол в стенках уже имеющихся альвеолярных ходов, образование новых разветвлений альвеолярных ходов заканчивается к 7–9 годам, легочных альвеол — к 12–15 годам. К этому времени размеры альвеол увеличиваются вдвое. Формирование легочной паренхимы завершается к 15–25 годам. В период от 25 до 40 лет строение легочного ацинуса практически не меняется. После 40 лет постепенно начинается старение легочной ткани. Сглаживаются межальвеолярные перегородки, легочные альвеолы становятся мельче, альвеолярные ходы сливаются друг с другом, размеры ацинусов увеличиваются. В процессе роста и развития человека объем легких в течение первого года после его рождения увеличивается в 4 раза, к 8 годам — в 8 раз, к 12 годам — в 10 раз, к 20 годам — в 20 раз [2]. Таким образом, в период полового созревания интенсивно развивается бронхиальное дерево, заканчивается образование легочных альвеол, формирование легочной паренхимы, структурное и функциональное развитие лимфатических узлов. В этот же период происходит развитие нереспираторных функций легких — метаболической (фильтрационной) и нейроэндокринной. Это период «второго рождения» человека, когда формируется основа всей его последующей жизни.

ЦЕЛЬ ИССЛЕДОВАНИЯ

Оценить возможности лучевых методов в диагностике заболеваний легких у пациентов в период полового созревания.

МАТЕРИАЛЫ И МЕТОДЫ

В работе были проанализированы данные рентгенологического, компьютерно-томографического, ангиографического и радиологического исследований легких у пациентов с артериовенозными фистулами (n = 28), гистиоцитозом X (n = 80), апластической анемией (n = 4), лимфангиолейомиоматозом (n = 83). Проведен ретроспективный анализ изменений в легких у пациентов с пороками развития бронхолегочной системы и опухолями легких.

РЕЗУЛЬТАТЫ И ОБСУЖДЕНИЕ

Рентгенологические исследования большинству детей, начиная с 15 лет, назначают в профилактических целях, а также для выявления пневмонии, туберкулеза, при пороках развития (артериовенозные фистулы, агенезия), при бронхолегочной дисплазии (БЛД), редких интерстициальных заболеваниях (гистиоцитоз, лимфангиолейомиоматоз) и опухолях легких (лимфомы, нейроэндокринные опухоли).

Нередко пороки развития легочной артерии протекают бессимптомно и выявляются при проведении первичного профилактического обследования (рис. 1).

Рентгенологическое исследование позволяет выявлять и редкую интерстициальную патологию, какой является гистиоцитоз X (Гх), ежегодно выявляют 3–5 случаев на 1 млн детей. Нередко пациенты наблюдаются у врачей-терапевтов, пульмонологов, аллергологов с другими диагнозами. Поскольку в 70% наблюдений при Гх легких выявляют снижение удельной диффузионной способности легких (DLCO) [3]. Кроме рестриктивных изменений функции внешнего дыхания (ФВД) могут наблюдаться обструктивные или смешанные типы нарушения ФВД. При этом объем легких, как правило, сохранен или даже повышен. Поражение одного органа (кости, мозга или легкого) обычно наблюдается у молодых взрослых. Мультисистемное поражение с острым началом (болезнь Леттерера–Сиве) встречается преимущественно у детей и имеет относительно неблагоприятный прогноз. Синдром Ханда–Шулера–Крисчена наблюдается у детей и подростков и также имеет полиорганное поражение, но более благоприятный прогноз [4].

При рентгенографии органов грудной клетки наиболее часто выявляют билатеральные, симметричные узелки до 1 см в диаметре, преимущественно в верхних и средних отделах легких. По мере прогрессирования болезни наблюдаются ретикулярные и кистозные изменения с уменьшением числа узелков [5]. При типичном анамнезе и сочетании

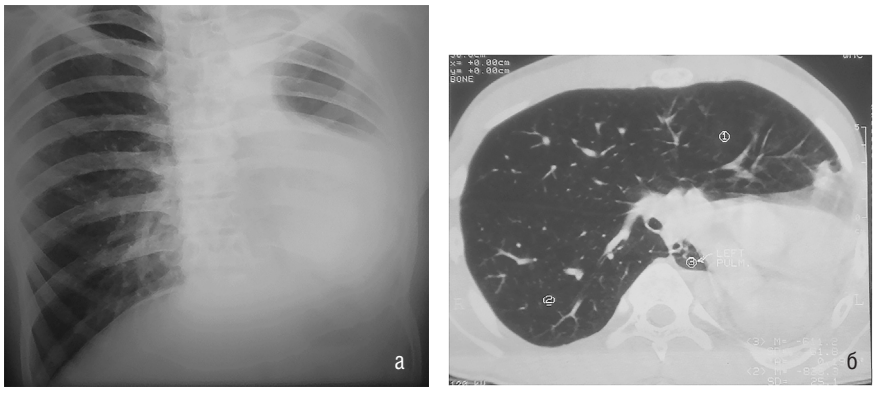

Рис. 1. Больной, 15 лет, бессимптомное течение, обследован впервые. Lung agenesis–hypoplasia complex (агенезия, аплазия и гипоплазия). Агенезия левого легкого. Компенсаторная гиперплазия правого легкого

Рис. 2. Наблюдение больной Т., 14 лет, и больной И., 21 год, с диагнозом гистиоцитоз X. Клинических проявлений нет: *а*, *б* **— МСКТ легких (хаотично расположенные мелкие очаги, отдельно лежащие тонкостенные полости);** *в* **— перфузионная сцинтиграфия легких (классическая картина «пламени свечи» — редукция кровотока в плащевом отделе верхне-средних зон легких)**

кистозных полостей и узелков в верхних отделах легкого по данным компьютерной томографии высокого разрешения (КТВР) (рис. 2) биопсия легкого не является необходимой для постановки диагноза. Однако такая КТВР-картина встречается довольно редко, обычно выявляют либо кистозные полости, либо узелки, что крайне затрудняет диагностику.

Наиболее частыми внелегочными проявлениями Гх являются кистозное поражение костей, поражения кожи и несахарный диабет, развивающийся в результате поражения задней доли гипофиза. В таком случае необходимым исследованием является остеосцинтиграфия. При дифференциальной диагностике по данным КТВР следует помнить, что изолированные кистозные полости могут быть при пневмоцистозе, бронхоэктазах, лимфангиолейомиоматозе. В отличие от лимфангиолейомиоматоза, для которого характерны тонкостенные кисты округлой формы размером 2–5 мм, диффузно распределенные в ткани легкого во всех его отделах, при гистиоцитозе легких кистозные полости различных размеров, тонко- или толстостенные, часто иррегулярные, в форме листа клевера или «причудливой» формы, располагаются в верхних и средних отделах легких, не затрагивая реберно-диафрагмальные углы [6]. Следует дифференцировать узелковые поражения верхних отделов легких с проявлениями саркоидоза, силикоза, туберкулеза и метастатического поражения легких [5, 6]. Однако при этих заболеваниях узелки расположены либо перилимфатически, либо случайным образом, в то время как для Гх легких типично их центрилобулярное расположение. Кистозные полости при Гх легких обычно неправильной формы и возникают при слиянии узелков или их распаде. На поздних стадиях заболевания выявляют признаки «сотового легкого» и диффузноочаговые фиброзные изменения.

Из 80 обследованных больных Гх ранние проявления встретились у 12 больных (15%), и это были молодые взрослые.

Нередко у пациенток в протубертатном периоде дифференциальная диагностика выявленных кистозных изменений в легких проводится с лимфангиолейомиоматозом (ЛАМ). Лимфангиолейомиоматоз легких — орфанное заболевание, поражающее женщин детородного возраста, характеризующееся пролиферацией гладкомышечных клеток в стенках альвеол, лимфатических и кровеносных сосудов с исходом в кистозную трансформацию легочной паренхимы, а также поражением органов-мишеней (почек, матки, печени, лимфати-

ческих узлов). Необходимо отметить, что при этом заболевании, так же как и при гистиоцитозе X, требуется выполнение КТВР, так как традиционное рентгенологическое исследование не выявляет тонкостенные воздухосодержащие кисты.

У пациенток с единичными мелкими кистами не выявляется существенных перфузионных нарушений при проведении однофотонной эмиссионной компьютерной томографии легких (ОФЭКТ), что является отличительной характеристикой от гистиоцитоза X. При выполнении комплексного исследования функции внешнего дыхания (КИФВД) выявляются признаки бронхиальной обструкции. У пациенток с множественными крупными кистами обнаруживаются нарушения микроциркуляции в зонах, соответствующих анатомической локализации кист, в то время как КИФВД выявляло у них сочетание бронхиальной обструкции с умеренными диффузионными нарушениями. У пациенток с множественными мелкими кистами при проведении ОФЭКТ определяются выраженные перфузионные нарушения: протяженные зоны гипоперфузии в обоих легких, участки аперфузии в субплевральных отделах с двух сторон. По результатам КИФВД у этой группы пациенток выявлялись обструктивные нарушения механики дыхания с резким снижением газообмена в легких (снижение жизненной емкости легких, объема форсированного выдоха за первую секунду, диффузионной способности легких).

Зачастую при длительном течении заболевания присоединяется микст-инфекция (рис. 3.)

При наличии диссеминации в легочной ткани и деструкции в ребрах необходимо дифференцировать гистиоцитоз X от лимфомы. Больная, 16 лет, направлена на обследование из Удмуртии с диагнозом «Гистиоцитоз X?» (рис. 4).

При подозрении на лимфому обязательным является сканирование в ангиорежиме с захватом живота и малого таза (рис. 5).

Нейроэндокринные опухоли могут развиться в любом возрасте, а у детей являются наиболее часто встречающимися опухолями легких, выявляемыми в период полового созревания [7, 8]. При периферической локализации карциноида опухоль небольших размеров имеет круглую или овоидную форму с ровными четкими контурами [9, 10]. Нередко в ее структуре определяются плотные очаги, расположенные хаотично или в центральной части новообразования. Для атипичного карциноида характерны больший размер узла при малых темпах роста, некоторая нечеткость контуров (рис. 6). За счет богатой васкуляризации карциноида при проведении спиральной компьютерной томографии (КТ) с болюсным усилением периферический узел в паренхиме легкого может напоминать артериовенозную аневризму. Однако КТ-контрастирование не позволяет дифференцировать карциноид от других злокачественных опухолей легкого, так как не выявляет отличительных признаков [9].

Решающая роль в диагностике анатомических шунтов принадлежит ангиопульмонографии, которая позволяет достоверно определить локализацию,

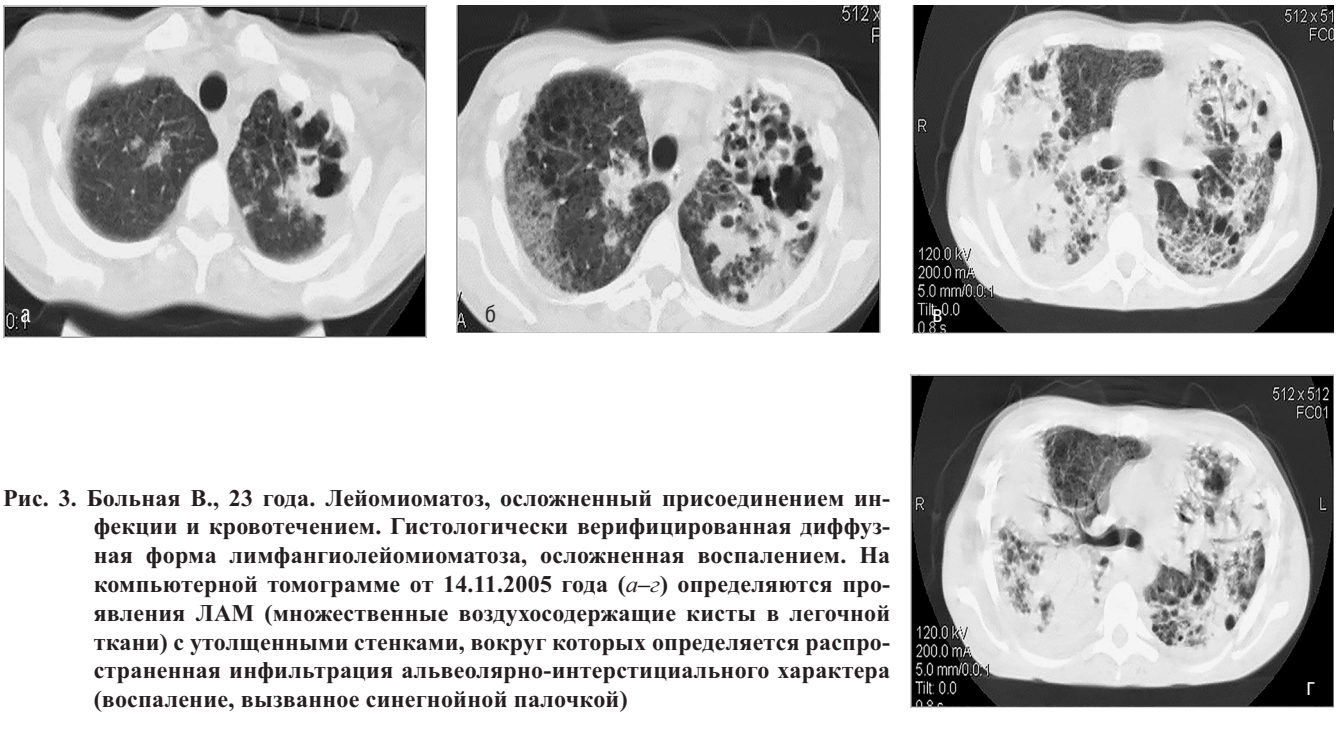

Рис. 3. Больная В., 23 года. Лейомиоматоз, осложненный присоединением инфекции и кровотечением. Гистологически верифицированная диффузная форма лимфангиолейомиоматоза, осложненная воспалением. На компьютерной томограмме от 14.11.2005 года (*а–г*) определяются проявления ЛАМ (множественные воздухосодержащие кисты в легочной ткани) с утолщенными стенками, вокруг которых определяется распространенная инфильтрация альвеолярно-интерстициального характера (воспаление, вызванное синегнойной палочкой)

число, размеры и распространенность патологического образования, и до 1983 года этот метод был единственным для выявления мальформаций в легких. В настоящее время этой группе больных выполняется компьютерная томография грудной клетки с внутривенным усилением сосудов малого круга и 3D-реконструкцией изображений [11]. Магнитно-резонансная ангиография в состоянии показать только крупные фистулы [12]. Для выявления и количественного расчета шунта также применяется перфузионная сцинтиграфия и/или ОФЭКТ, которая не имеет противопоказаний для применения

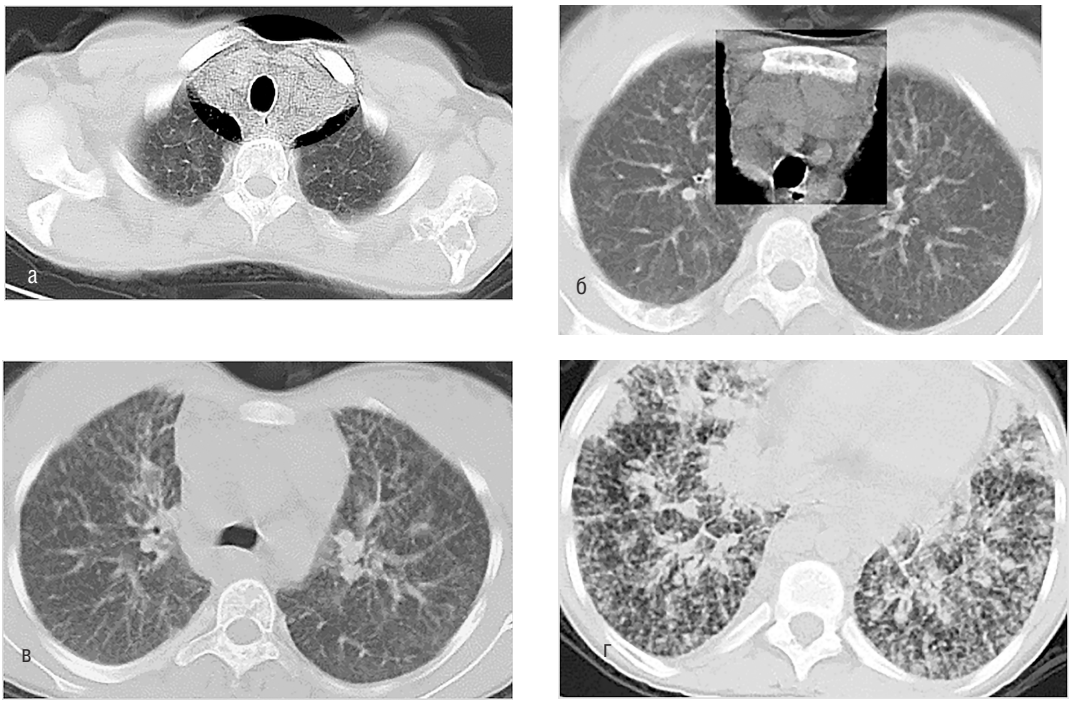

Рис. 4. Лимфома с поражением костей. Деструкция в лопатке и ребрах. Лимфопролиферативные изменения в верхнем средостении и легочной паренхиме (*а–г*)

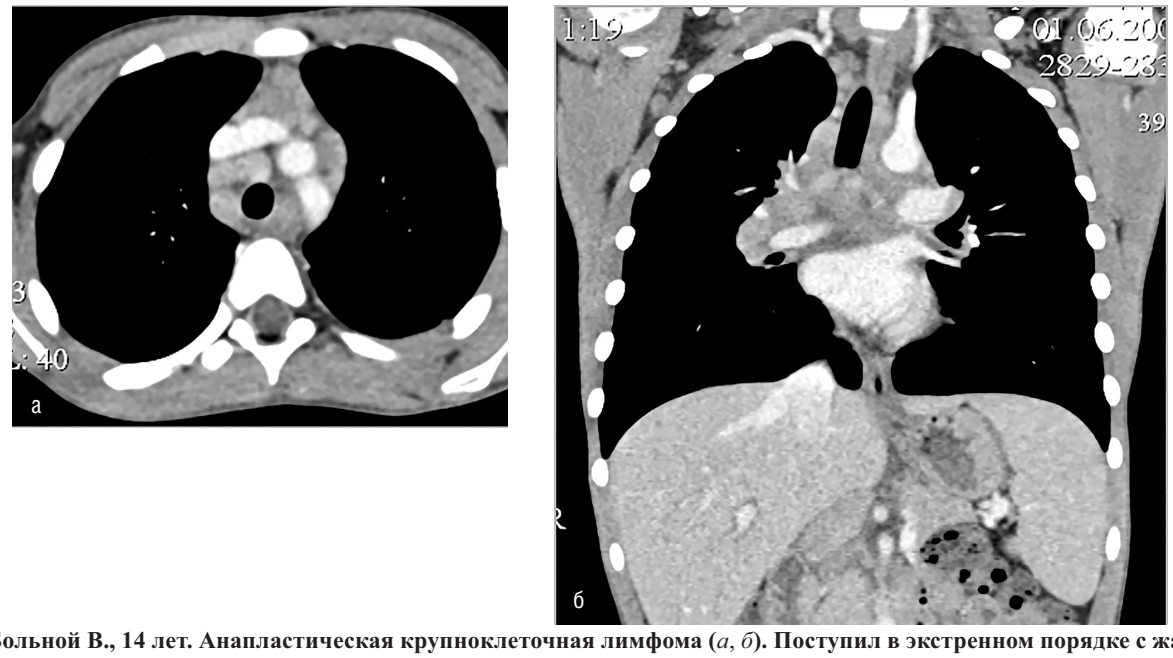

Рис. 5. Больной В., 14 лет. Анапластическая крупноклеточная лимфома (*а*, *б*). Поступил в экстренном порядке с жалобами на появление болезненного образования в правой надключичной области, фебрильную лихорадку

у пациентов с почечной недостаточностью, сахарным диабетом, тиреотоксикозом и больным с тяжелым общим состоянием.

Радиологическое исследование легких — ОФЭКТ с макроагрегатами альбумина, меченными Тс-99м, — показано пациентам при любом подозрении на аномалии развития сосудистой системы легких: артериовенозные фистулы (АВФЛ), болезнь Рендю–Ослера–Вебера (семейная наследственная телеангиэктазия, наследственная геморрагическая телеангиэктазия, геморрагический ангиоматоз), конституциональная апластическая анемия — анемия Фанкони (врожденная панмиелопатия в сочетании с пороками развития), то есть те заболевания, когда необходимо выявить и количественно рассчитать артериовенозное шунтирование крови.

Предлагаемый способ количественного определения объема артериовенозного шунтирования крови методом перфузионной сцинтиграфии легких — новая медицинская технология (ФС № 2011/081 от 12 мая 2011 года). В нашей работе исследование выполняли на однофотонном эмиссионном компьютерном томографе (ОФЭКТ), который позволяет выполнять скан всего тела, томографию и планарное исследование легких. Больному внутривенно вводили радиофармацевтический препарат (РФП), представляющий собой крупные белковые частицы, меченные радионуклидом (гамма-излучателем), и вызывающий временную эмболизацию артериоло-капиллярного русла легких в дозе 1,0–1,5 МБк на 1 кг массы тела. Во избежание получения ложноположительных результатов приготовление и использование комплекса 99мТс–МАА производили согласно прилагаемой инструкции фирмы-изготовителя. Исследование начинали в течение 5–15 мин после введения препарата. Для определения наличия артериовенозного шунтирования крови пациента обследовали на ОФЭКТ в положении лежа в режиме Total Body (непрерывное сканирование тела), скорость сканирования — 10 см/мин, с набором 1200–1500 тыс. импульсов на скан. В норме введенный РФП должен полностью накапливаться в легких, при этом на долю фона в среднем приходится 1/10 часть всей введенной активности препарата. При наличии артериовенозного сброса крови из малого в большой круг кровообращения на сцинтиграмме появляется, кроме изображения легких, наиболее отчетливое изображение головного мозга, почек, печени и селезенки. Это и служит критерием наличия шунтирования. На ОФЭКТ обработка исследования и количественный расчет артериовенозного шунтирования проводили в смотровом редакторе (Generic Viewer), последовательно вводя зоны интереса на область легких, головного мозга, мочевыделительной системы, желудочно-кишечного тракта, верхние и нижние конечности. Проводили расчет количества импульсов в легких и суммарный расчет количества импульсов других органов и систем. Подсчитывался процент общего шунтирования по формуле:

Рис. 6. Атипичный периферический карциноид. Наблюдение пациентки в 19 (*а*) и 26 (*б*) лет. Из архива Т.Р. Алексеевой, 2015 год, РОНЦ им. Н.Н. Блохина

$$Ш = \frac{\Sigma I_2}{I_1} \cdot 100\%,$$

где Ш — процент артериовенозного шунтирования; Σ — сумма удельных активностей всех органов; I_1 — удельная активность легких (импульсы); I_2 — удельная активность органа (импульсы).

При выполнении исследования на гамма-камерах планарного типа исследование проводится по стандартной методике: в прямой, задней, правой и левой боковой проекциях. Визуально оценивается состояние кровообращения в легких и наличие сброса крови в большой круг кровообращения. В этом случае дополнительно выполняются сканы головы и почек. Затем суммируется количество импульсов головного мозга и почек и количественно рассчитывается шунт по той же формуле.

В нашей практике с 1986 года наблюдалось 28 пациентов с диагнозом АВФЛ, причем у большинства из них (68%) диагноз был поставлен в возрасте от 14 до 25 лет. В соответствии с классификацией АВ-фистул [13] бóльшую часть (10 пациентов) составили простые фистулы (рис. 7, *а*), сложные — у 8 пациентов (рис. 7, *б*), и ангиоматозные выявлены у 1 пациента (рис. 7, *в*).

Мальформация приводит к шунтированию неоксигенированной крови, а также может обусловливать возникновение эмболии системы большого круга кровообращения. Тяжесть патологического процесса зависит от количества и диаметра артериальных сосудов, вовлеченных в легочные артериовенозные мальформации (фистулы). Цианоз является наиболее ранним признаком заболевания. У большинства больных он проявляется в период полового созревания, примерно у четверти — в детском возрасте и у 10–14% пациентов — с момента рождения. Наиболее характерные симптомы — одышка (у 82%) и изменение концевых фаланг пальцев в виде «барабанных палочек» и ногтей в форме «часовых стекол» — у 80% [14, 15]. Характерным, хотя и непостоянным признаком заболевания является полицитемия, возникающая в ответ на хроническую гипоксемию. Проявления заболевания обычно становятся заметными, когда артериовенозный сброс неоксигенированной крови превышает 30% минутного объема кровообращения. Объем патологического право-левого шунта может варьировать в широких пределах и в некоторых случаях достигать 80% сердечного выброса. С гипоксией и вторичной полиглобулинемией связывают возникновение в 20–30% случаев неврологических проявлений. Речь идет о таких расстройствах, как головокружение и транзиторные головные боли, наклонности к обморокам, судорогам и эпилептиформным припадкам [15, 16]. В 13–56% наблюдений заболевание протекает бессимптомно и является случайной находкой [17, 18]. Единственным методом лечения пациентов с АВ-фистулами до 1977 года был хирургический, а с 1980-х годов методом выбора лечения больных с АВ-фистулами стала рентгенэндоваскулярная эмболизация. Впервые в 1977 году W. Porstmann для закрытия АВФЛ применил методику эндоваскулярной окклюзии. До настоящего времени диагностика и лечение больных с АВ-фистулами остается трудной задачей. Это связано как с редкостью данного заболевания, так и с характером патологического процесса, его распространенностью, а также с довольно тяжелым состоянием пациентов.

На рисунке 8 представлено наблюдение пациента Б., 15 лет, поступившего на обследование и лечение в НИИ пульмонологии из Кургана. Диагноз поставлен в возрасте 7 лет. Консультирован в разных центрах страны. Рекомендована трансплантация легких в Германии. При эмболизации простой артериовенозной фистулы у пациента в качестве окклюзирующего материала были использованы прямые фрагменты оплетки ангиографического проводника. Спирали Gianturco и фрагменты проводника доставлялись к месту имплантации по стандартным тефлоновым катетерам № 7 и № 8 с одним центральным отверстием. Кусочки ивалона доставлялись по

Рис. 7. Разновидности АВ-фистул: *а* **— простые;** *б* **— сложные;** *в* **— ангиоматозные**

специальному катетеру с внутренним диаметром 12F [19, 20]. Исходно шунт — 59%, после лечения — 23%.

Нередко наличие множественных мелких мальформаций в легких приводит к неправильной постановке диагноза. На рисунке 9 представлено наблюдение больного К., 17 лет. Длительное время наблюдался и лечился у фтизиатров с диагнозом диссеминированный туберкулез легких, без положительной динамики.

Нами были проведены рентгенорадиологические исследования у четырех пациентов с вариантом апластической анемии — анемия Фанкони

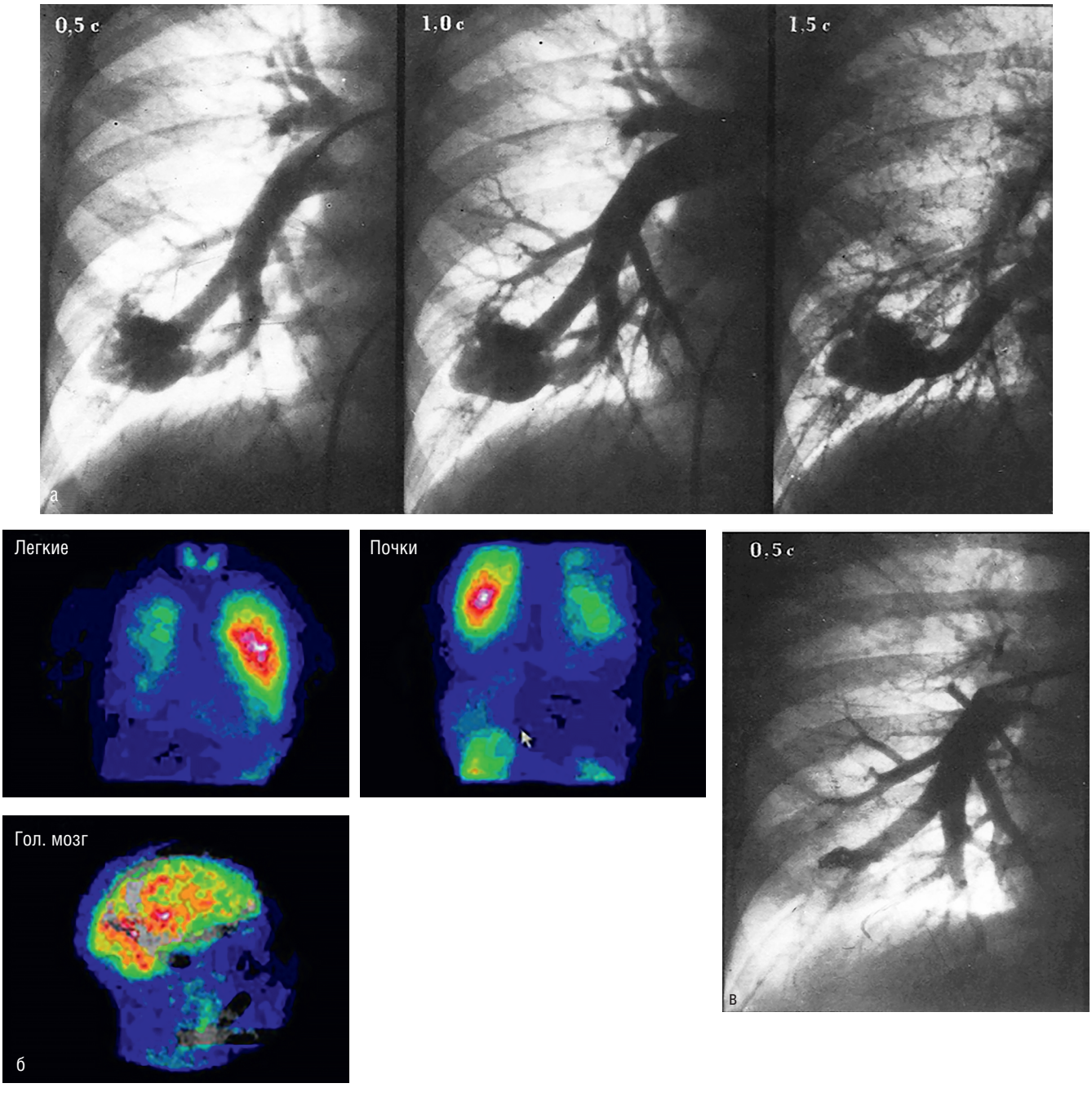

Рис. 8. Больной Б., 15 лет. Простая АВФЛ до и после эндоваскулярного лечения. Ангиопульмонография легких пациента до лечения — простая артериовенозная фистула нижней доли правого легкого до (*а*) и после (*в*) лечения; *б* — планарная сцинтиграфия легких в прямой проекции, определяются локальные и диффузные нарушения микроциркуляции в легких (больше справа), радиофармпрепарат накапливается в щитовидной железе. Перфузионная сцинтиграфия легких в задней проекции, определяется накопление радиофармпрепарата в почках, сцинтиграмма головы в боковой проекции, определяется активное накопление радиофармпрепарата в проекции головного мозга

(рис. 10), наследственной формой апластической анемии с общим поражением кроветворения (образования клеток крови) и врожденными аномалиями развития (нарушениями строения органов). Пациенты поступали на обследование и лечение в ИИ ДОГиТ им. Р.М. Горбачевой.

Анемия Фанкони, носящая семейный характер, чаще встречается у мальчиков. В нашем случае это были 2 мальчика и 2 девочки. Первые симптомы болезни обычно проявляются в возрасте 6–8 лет. До 80% больных рождаются со следующими телесными аномалиями: со стороны костно-мышечно системы — добавочные, отсутствующие или сращенные пальцы, недоразвитие или отсутствие лопаток, незаращение твердого нёба (волчья пасть, заячья губа), отсутствие ушных раковин, деформация хрящей носа, добавочные позвонки, сколиоз и др.; со стороны нервной системы — микроэнцефалия или анэнцефалия, макроцефалия, спинномозговые грыжи, слепота, глухота, миастения, парапарезы и тетрапарезы, умственная отсталость; со стороны мочеполовой системы — недоразвитие или отсутствие почек, добавочные почки, почечный поликистоз, S-образная почка, подковообразная почка (сращение одного из полюсов), эктопия мочеточников, экстрофия (выворот) мочевого пузыря, агенезия (отсутствие развития) матки, двурогая матка, полное заращение девственной плевы, анорхия (отсутствие яичек), агенезия уретры и пениса и др.; со стороны сердечно-сосудистой системы — незаращение овального отверстия и межпредсердной перегородки, открытый боталлов проток, стенозы аорты на разных уровнях, инверсия магистральных сосудов сердца и др.; со стороны пищеварительной системы — стенозы и аневризмы кишечника, дивертикулез, атрезия кишечника (слепо заканчивающийся кишечник), бронхопищеводные свищи на разных уровнях [21–25].

В силу особенностей функционирования многих органов и систем в пубертатном периоде у ребенка возможно развитие явлений, стоящих на границе между нормальными физиологическими вариациями и патологическим состоянием. Это большая группа физиологических отклонений, которые в той или иной форме могут касаться почти всех важнейших систем и органов. Нами предложен алгоритм лучевого обследования молодых взрослых пациентов (рис. 11).

При назначении и проведении лучевых исследований необходимо помнить о радиационном риске для здоровья пациентов в пубертатном периоде, о риске возникновения онкологического заболевания в течение жизни пациента, подвергшегося частому ионизирующему облучению. От того, насколько полноценно у подростка протекает

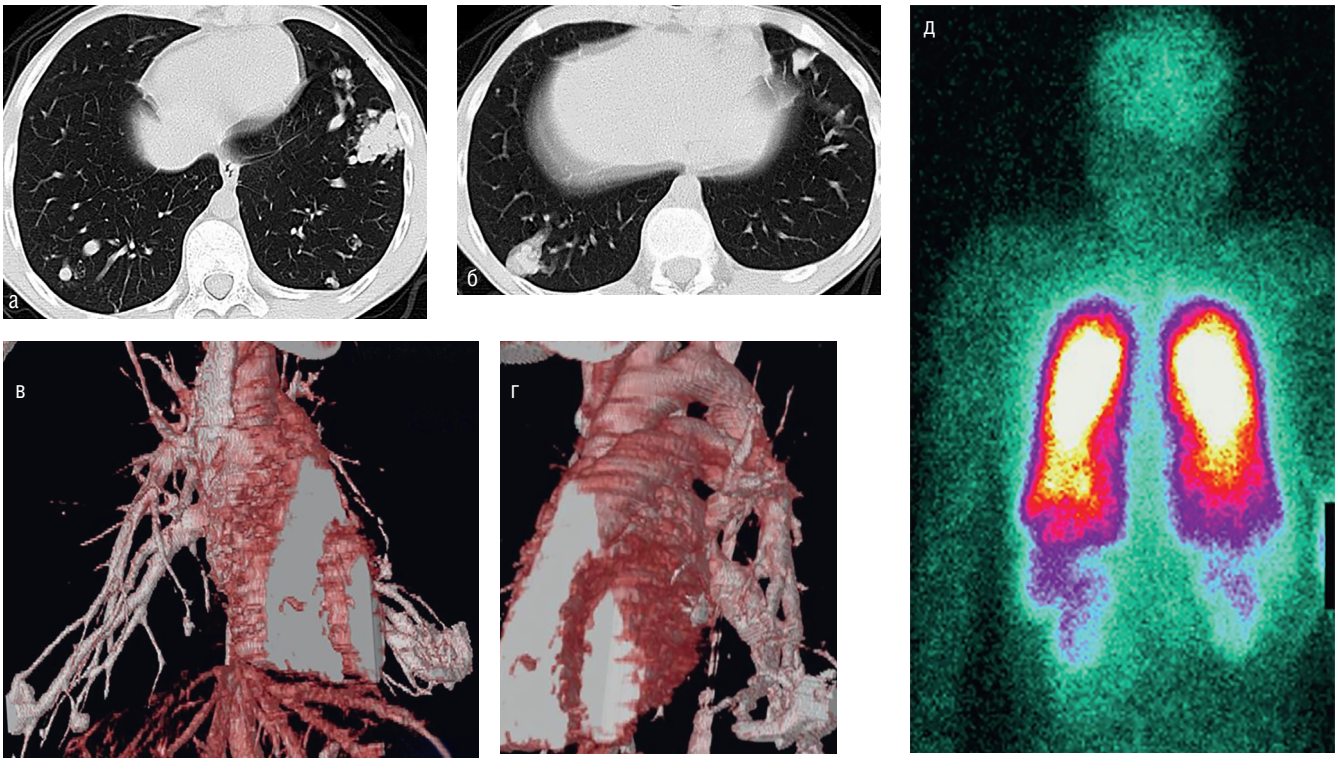

Рис. 9. Больной К., 17 лет. Множественные артериовенозные мальформации: *а*, *б* **— МСКТ легких (выявлены множественные уплотнения в нижних долях обоих легких);** *в*, *г* **— КТ-ангиопульмонография (патологические соустья между легочной артерией и легочными венами);** *д* **— ОФЭКТ-скан всего тела, право-левый шунт 25%**

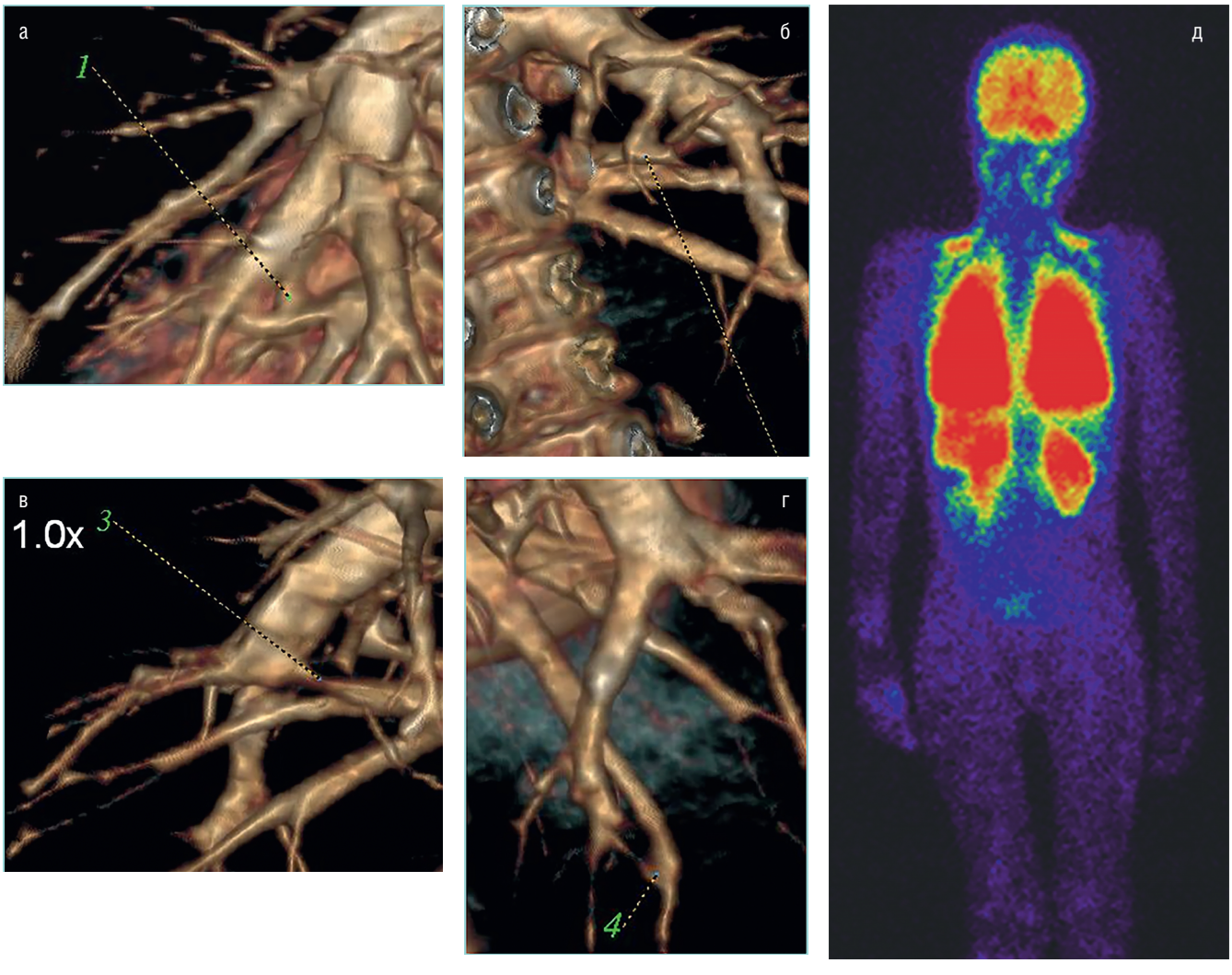

Рис. 10. Больная Г., 12 лет. Апластическая анемия (анемия Фанкони) (состояние после трансплантации костного мозга 5 лет назад): *а–г* — МСКТ-ангиография (между ветвями легочной артерии и вены имеются один или несколько патологических анастомозов); *д* — ОФЭКТ, скан всего тела, право-левый шунт 39 %

и насколько благополучно завершается период между детством и половой зрелостью, во многом зависит окончательное становление репродуктивных функций, фертильность и детородный прогноз, финальный рост и метаболический статус взрослого человека.

ВЫВОДЫ

Рентгенорадиологическая диагностика у пациентов в период полового созревания сложна, требует знания морфофункциональных изменений в легких на переходном этапе ребенок–взрослый. Врач-рентгенолог при проведении первого в жизни человека рентгеновского исследования может столкнуться не только с диагностикой неспецифических воспалительных процессов, но и с бессимптомно протекающими аномалиями развития,

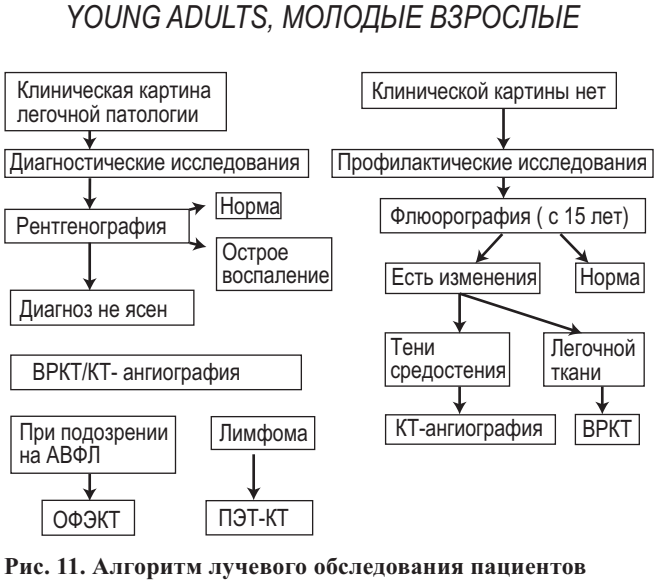

Рис. 11. Алгоритм лучевого обследования пациентов

интерстициальной патологией на начальном этапе заболевания и опухолями легких.

ФИНАНСИРОВАНИЕ И СПОНСОРСКАЯ ПОДДЕРЖКА

Отсутствие финансовой поддержки исследования.

КОНФЛИКТ ИНТЕРЕСОВ

Отсутствие конфликта интересов.

ЭТИЧЕСКАЯ ЭКСПЕРТИЗА ИССЛЕДОВАНИЯ

Данное исследование проводилось в соответствии с принципами Хельсинкской декларации Всемирной медицинской ассоциации. Лучевые методы диагностики применялись строго по показаниям и назначению лечащего врача, больными или их законными представителями подписывалось информированное согласие на проведение исследования.

ВКЛАД АВТОРОВ

Все авторы внесли существенный вклад в подготовку статьи, прочитали и одобрили финальную версию до публикации, ответственны за целостность всех частей статьи.

FUNDING

The study had no sponsorship.

CONFLICT OF INTEREST

The authors declare no conflict of interest.

ETHICAL REVIEW OF THE STUDY

This study was conducted in accordance with the principles of the Declaration of Helsinki by the World Medical Association. Radiation diagnostic methods were used strictly according to the indications and prescription of the attending physician, the patients or their legal representatives signed an informed consent to conduct the study.

AUTHORS' CONTRIBUTION

All authors made a significant contribution to the preparation of the article, read and approved the final version before publication, are responsible for the integrity of all parts of the article.

ЛИТЕРАТУРА

1. Есаков С.А. Возрастная анатомия и физиология (курс лекций). Ижевск: УдГУ; 2010.
2. Сапин М.Р., Брыксина З.Г. Анатомия и физиология детей и подростков. Учеб. пособие для вузов по дисциплине «Возрастная анатомия, физиология и гигиена» рек. УМО РФ. 4-е изд., перераб., доп. М.: Академія; 2005.
3. Vassallo R., Ryu J., Schroeder D.R. et al. Clinical outcomes of pulmonary Langerhans' cell histiocytosis in adults. N. Engl. J. Med. 2002; 346: 484–90. DOI: 10.1056/NEJMoa012087.
4. Войтковская К.С., Черняев А.Л. Гистиоцитоз легких из клеток Лангерганса. Пульмонология. 2013; (1): 90–4. DOI: 10.18093/0869-0189-2013-0-1-90-94.
5. Juvet S.C., Hwang D., Downey G.P. Rare lung diseases III: Pulmonary Langerhans' cell histiocytosis. Can. Respir. J. 2010; 17(3): 55–62. DOI: 10.1155/2010/216240.
6. Seaman D.M., Meyer C.A., Gilman M.D. et al. Diffuse cystic lung disease at highresolution CT. Am. J. Roentgenol. 2011; 196(6): 1305–11. DOI: 10.2214/AJR.10.4420.
7. Нуднов Н.В., Чхиквадзе В.Д., Конторович Д.С. Лучевые методы в диагностике и определении тактики хирургического лечения первично-множественного карциноида легких на примере клинического наблюдения. Медицинская визуализация. 2021; 25(1): 159–63. DOI:10.24835/1607-0763-982.
8. Housini I., Tomashefski J.F.Jr., Cohen A. et al. Transbronchial biopsy in patients with pulmonary eosinophilic granuloma. Comparison with findings on open lung biopsy. Arch. Pathol. Lab. Med. 1994; 118(5): 523–30. PMID: 7514863.
9. Трахтенберг А.Х., Франк Г.А., Пикин О.В. и др. Нейроэндокринные опухоли легких. Российский онкологический журнал. 2011; 16(4): 8–14. DOI: 10.17816/onco39857.
10. Travis W.D. Pathology and diagnosis of neuroendocrine tumors: lung neuroendocrine. Thorac Surg Clin. 2014; 24(3): 257–66.
11. Meek M.E., Meek J.C., Beheshti M.V. Management of pulmonary arteriovenous malformations. Semin. Intervent Radiol. 2011; 28(01): 24–31. DOI: 10.1055/s-0031-1273937.
12. Jeang M.K., Adyanthaya A., Kuo L. et al. Multiple Pulmonary Artery Aneurysms: New use to Magnetic Resonance Imaging. Am J Med. 1986; 81(6): 1001–4. DOI: 10.1016/0002-9343(86)90395-5.
13. White R.J., Mitchell S.E., Barth K.H., Kaufman S.L. et al. Angioarchitecture of pulmonary arteriovenous malformations: An important consideration before embolotherapy. Amer. J. Radiol. 1983; 140: 681–6. DOI: 10.2214/ajr.140.4.681.
14. Hatfield D.R., Fried A.M. Therapeutic embolizaton of diffuse pulmonary arteriovenous malformation. AJR Am J. Roentgenol. 1981; 137(4): 861–3. DOI: 10.2214/ajr.137.4.861.
15. Паршин В.Д., Бирюков Ю.В., Пурецкий М.В. и др. Хирургическое и эндоваскулярное лечение легочных ар-

териовенозных мальформаций. Хирургия. Журнал им. Н.И. Пирогова. 2013; (10): 4–11.

16. Mani J., Courtheoux P., Notari F. et al. Traitement percutane d'anevrismes arterio-veineux pulmonaires reveles par abces cerebraux: a propos de deux nouvelles observations. Ann. Radiol. 1988; 31; 16: 165–8. Corpus ID: 78098129.
17. Matilla S., Meurala H., Jarvinen A., Ketonen P. Pulmonary arteriovenous fistulas Scand. J. Thor. Cardiovasc. Surg. 1982; 16: 165–8. DOI: 10.3109/14017438209101805.
18. Rodriguez-Roisin R., Krowka M.J., Hervé M.B. Fallon, Pulmonary-hepatic vascular disorders (PHD). Eur. Respir. J. 2004; 24(5): 861–80. DOI: 10.1183/09031936.04.00010904.
19. Hatfield D.R., Fried A.M. Therapeutic embolizaton of diffuse pulmonary arteriovenous malformation. Amer.J.Radiol. 1981; 137: 861–3. DOI: 10.2214/ajr.137.4.861.
20. Бобров Е.И. Артериовенозные фистулы лёгких: диагностика и эндоваскулярное лечение. Региональное кровообращение и микроциркуляция. 2003; 2(3): 11–6.
21. Салтовская Т.Э., Скворцов В.В., Чернышова А.А. Апластическая анемия. Медицинская сестра. 2017; 4: 17–21.
22. Нагорная Н.В., Вильчевская Е.В., Бордюгова Е.В. Апластическая анемия у детей. Здоровье ребенка. 2013; 7: 50.
23. Сараева Н.О. Новые взгляды на апластическую анемию. Сибирский медицинский журнал. 1999; 18(3): 5–9.
24. Скворцов В.В., Тумаренко А.В. Современные проблемы диагностики и лечения апластической анемии. Терапевт. 2010; 3: 31–6.
25. Тумаренко А.В., Скворцов В.В. Диагностический поиск анемического синдрома. IDoctor. 2015; 8: 64–5.

REFERENCES

1. Yesakov S.A. Vozrastnaya anatomiya i fiziologiya (kurs lektsiy). [Age anatomy and physiology (course of lectures)]. Izhevsk: UdGU; 2010. (in Russian).
2. Sapin M.R., Bryksina Z.G. Anatomiya i fiziologiya detey i podrostkov. [Anatomy and physiology of children and adolescents]. Ucheb. posobiye dlya vuzov po distsipline «Vozrastnaya anatomiya, fiziologiya i gigiyena» rek. UMO RF. 4-ye izd., pererab., dop. Moskva: Akademiya Publ.; 2005. (in Russian).
3. Vassallo R., Ryu J., Schroeder D.R. et al. Clinical outcomes of pulmonary Langerhans' cell histiocytosis in adults. N. Engl. J. Med. 2002; 346: 484–90. DOI: 10.1056/NEJMoa012087.
4. Voytkovskaya K.S., Chernyayev A.L. Gistiotsitoz legkikh iz kletok Langergansa. [Lung histiocytosis from Langerhans cells]. Pul'monologiya. 2013; (1): 90–4. DOI: 10.18093/0869-0189-2013-0-1-90-94. (in Russian).
5. Juvet S.C., Hwang D., Downey G.P. Rare lung diseases III: Pulmonary Langerhans' cell histiocytosis. Can. Respir. J. 2010; 17(3): 55–62. DOI: 10.1155/2010/216240.
6. Seaman D.M., Meyer C.A., Gilman M.D. et al. Diffuse cystic lung disease at highresolution CT. Am. J. Roentgenol. 2011; 196(6): 1305–11. DOI: 10.2214/AJR.10.4420.
7. Nudnov N.V., Chkhikvadze V.D., Kontorovich D.S. Luchevyye metody v diagnostike i opredelenii taktiki khirurgicheskogo lecheniya pervichno-mnozhestvennogo kartsinoida legkikh na primere klinicheskogo nablyudeniya. [Radiation methods in the diagnosis and determination of the tactics of surgical treatment of primary multiple lung carcinoid on the example of clinical observation]. Meditsinskaya vizualizatsiya. 2021; 25(1): 159–63. DOI: 10.24835/1607-0763-982/ (in Russian).
8. Housini I., Tomashefski J.F.Jr., Cohen A. et al. Transbronchial biopsy in patients with pulmonary eosinophilic granuloma. Comparison with findings on open lung biopsy. Arch. Pathol. Lab. Med. 1994; 118(5): 523–30. PMID: 7514863.
9. Trakhtenberg A.KH., Frank G.A., Pikin O.V., i dr. Neyroendokrinnyye opukholi legkikh. [Neuroendocrine tumors of the lungs]. Rossiyskiy onkologicheskiy zhurnal. 2011; 16(4): 8–14. DOI: 10.17816/onco39857 (in Russian).
10. Travis W.D. Pathology and diagnosis of neuroendocrine tumors: lung neuroendocrine. Thorac Surg Clin. 2014; 24(3): 257–66.
11. Meek M.E., Meek J.C., Beheshti M.V. Management of pulmonary arteriovenous malformations. Semin. Intervent Radiol. 2011; 28(01): 24–31. DOI: 10.1055/s-0031-1273937.
12. Jeang M.K., Adyanthaya A., Kuo L. et al. Multiple Pulmonary Artery Aneurysms: New use to Magnetic Resonance Imaging. Am J Med. 1986; 81(6): 1001–4. DOI: 10.1016/0002-9343(86)90395-5.
13. White R.J., Mitchell S.E., Barth K.H., Kaufman S.L. et al. Angioarchitecture of pulmonary arteriovenous malformations: An important consideration before embolotherapy. Amer. J. Radiol. 1983; 140: 681–6. DOI: 10.2214/ajr.140.4.681.
14. Hatfield D.R., Fried A.M. Therapeutic embolizaton of diffuse pulmonary arteriovenous malformation. AJR Am J. Roentgenol. 1981; 137(4): 861–3. DOI: 10.2214/ajr.137.4.861.
15. Parshin V.D., Biryukov Yu.V., Puretskiy M.V. i dr. Khirurgicheskoye i endovaskulyarnoye lecheniye legochnykh arteriovenoznykh mal'formatsiy. [Surgical and endovascular treatment of pulmonary arteriovenous malformations]. Khirurgiya. Zhurnal im. N.I. Pirogova. 2013; (10): 4–11. (in Russian).
16. Mani J., Courtheoux P., Notari F. et al. Traitement percutane d'anevrismes arterio-veineux pulmonaires reveles par abces cerebraux: a propos de deux nouvelles observations. Ann. Radiol. 1988; 31; 16: 165–8. Corpus ID: 78098129.
17. Matilla S., Meurala H., Jarvinen A., Ketonen P. Pulmonary arteriovenous fistulas Scand. J. Thor. Cardiovasc. Surg. 1982; 16: 165–8. DOI: 10.3109/14017438209101805.
18. Rodriguez-Roisin R., Krowka M.J., Hervé M.B. Fallon,Pulmonary-hepatic vascular disorders (PHD). Eur. Respir. J. 2004; 24(5): 861–80. DOI: 10.1183/09031936.04.00010904.
19. Hatfield D.R., Fried A.M. Therapeutic embolizaton of diffuse pulmonary arteriovenous malformation. Amer. J. Radiol. 1981; 137: 861–3. DOI: 10.2214/ajr.137.4.861.

20. Bobrov Ye.I. Arteriovenoznyye fistuly logkikh: diagnostika i endovaskulyarnoye lecheniye. [Arteriovenous fistulas of the lungs: diagnosis and endovascular treatment]. Regional'noye krovoobrashcheniye i mikrotsirkulyatsiya. 2003; 2(3): 11–6. (in Russian).
21. Saltovskaya T.E., Skvortsov V.V., Chernyshova A.A. Aplasticheskaya anemiya. [Aplastic anemia]. Meditsinskaya sestra. 2017; 4: 17–21. (in Russian).
22. Nagornaya N.V., Vil'chevskaya Ye.V., Bordyugova Ye.V. Aplasticheskaya anemiya u detey. [Aplastic anemia in children]. Zdorov'ye rebenka. 2013; 7: 50. (in Russian).
23. Sarayeva N.O. Novyye vzglyady na aplasticheskuyu anemiyu. [New views on aplastic anemia]. Sibirskiy meditsinskiy zhurnal. 1999; 18(3): 5–9. (in Russian).
24. Skvortsov V.V., Tumarenko A.V. Sovremennyye problemy diagnostiki i lecheniya aplasticheskoy anemii. [Modern problems of diagnosis and treatment of aplastic anemia]. Terapevt. 2010; 3: 31–6. (in Russian).
25. Tumarenko A.V., Skvortsov V.V. Diagnosticheskiy poisk anemicheskogo sindroma. [Diagnostic search for anemic syndrome]. IDoctor. 2015; 8: 64–5. (in Russian).