УДК 616-073.756.8-07-08-085-073.43+616.428-002.5-053.3

НЕКОТОРЫЕ ВОПРОСЫ ДИАГНОСТИКИ ТУБЕРКУЛЕЗА ВНУТРИГРУДНЫХ ЛИМФАТИЧЕСКИХ УЗЛОВ У ДЕТЕЙ: РЕШЕНИЕ ПРОБЛЕМЫ ПУТЕМ ПРИМЕНЕНИЯ УЛЬТРАСОНОГРАФИИ

© Анастасия Вячеславовна Синицына[1, 2], Александр Валерьевич Синицын[1], Елена Владимировна Синельникова[2]

[1] Противотуберкулезный диспансер № 16. 198099, Санкт-Петербург, Оборонная ул., д. 33
[2] Санкт-Петербургский государственный педиатрический медицинский университет. 194100, Санкт-Петербург, Литовская ул., д. 2

Контактная информация: Анастасия Вячеславовна Синицына — заведующая отделением рентгенологии, ассистент кафедры лучевой диагностики и биомедицинской визуализации ФП и ДПО. E-mail: Asicyn@yandex.ru

Поступила: 17.03.2022 **Одобрена: 28.04.2022** **Принята к печати: 03.06.2022**

Резюме. Проблема определения увеличенных лимфатических узлов парааортальной области рентгенологическими методами исследования остается актуальной. На данный момент метод ультразвуковой диагностики в туберкулезных учреждениях используется не в полном объеме. Применение ультрасонографии расширяет возможности диагностики туберкулеза внутригрудных лимфатических узлов.

Ключевые слова: туберкулез внутригрудных лимфатических узлов; ультразвуковая диагностика; компьютерная томография; рентгенография.

SOME ISSUES OF DIAGNOSIS OF TUBERCULOSIS OF INTRA-THORACIC LYMPH NODES IN CHILDREN: SOLVING THE PROBLEM BY USING ULTRASONOGRAPHY

© Anastasia V. Sinitsyna[1,2], Alexander V. Sinitsyn[1], Elena V. Sinelnikova[2]

[1] Tuberculosis Dispensary N 16. 198099, Saint-Petersburg, Oboronnaya st., 33
[2] Saint-Petersburg State Pediatric Medical University. 194100, Saint-Petersburg, Litovskaya str., 2

Contact information: Anastasiya V. Sinitsyna — Head of the Department of Radiology, Assistant of the Department of Radiation Diagnostics and Biomedical Imaging of AF and DPO. E-mail: Asicyn@yandex.ru

Received: 17.03.2022 **Revised: 28.04.2022** **Accepted: 03.06.2022**

Abstract. The problem of determining the enlarged of the lymph nodes of the paraaortic region by X-ray methods of investigation remains relevant. At the moment, the method of ultrasound diagnostics in tuberculosis institutions is not used in full. The application of ultrasonography expands the possibilities of diagnosing tuberculosis of intra-thoracic lymph nodes.

Key words: tuberculosis of the intra-thoracic lymph nodes, ultrasound diagnostics, computed tomography, radiography.

ВВЕДЕНИЕ

В Российской Федерации диагностика туберкулеза внутригрудных лимфатических узлов у детей осуществляется при помощи классической рентгенографии и компьютерной томографии. По данным классической рентгенографии наиболее часто вызывает вопросы рентгеносемиотика изменений левой трахеобронхиальной области (рис. 1), поскольку здесь располагается множество морфологических образований, которые быть нормальным вариантом возрастных изменений органов, так и быть патологическими изменениями (рис. 2, 3).

Компьютерная томография служит детализирующим методом при сомнительных результатах рентгенологической картины. Возможности компьютерной томографии достаточны для выявления кальциноза лимфатических узлов (рис. 2, *а*), а при проведении исследования с контрастным усилением можно выявить некротизированные участки лимфатических узлов (рис. 2, *б*). Стадия казеозного некроза подразумевает возможность бактериовыделения, а стадия кальциноза — возможное завершение воспалительного туберкулезного процесса. Именно поэтому выявление описанных рентгенологических признаков туберкулеза явля-

ется запоздалым. Кроме того, выполнение компьютерной томографии зачастую вообще невозможно из-за отсутствия технической базы, отказа от данного вида вмешательства при боязни ионизирующего излучения или невозможности получения качественного изображения рентгенологической картины ввиду особенностей поведения детей раннего возраста.

На рентгенограммах у детей видимыми считаются четкие контуры трахеи и бронхов, тимус, сосуды, контур плевры. Любые варианты добавочных структур (рис. 3) на рентгенологическом изображении могут вызвать ошибочную интерпретацию картины врачом-рентгенологом.

Тимус расположен в верхнем отделе переднего средостения. Как правило, доли тимуса неодинаковые, и левая доля преобладает над правой [7, 9]. Левая доля располагается над дугой аорты и может закрывать левую трахеобронхиальную область (рис. 4), имитируя увеличенные лимфатические узлы. Кроме того, встречаются добавочные дольки вилочковой железы, которые при традиционной рентгенографии дифференцировать не представляется возможным.

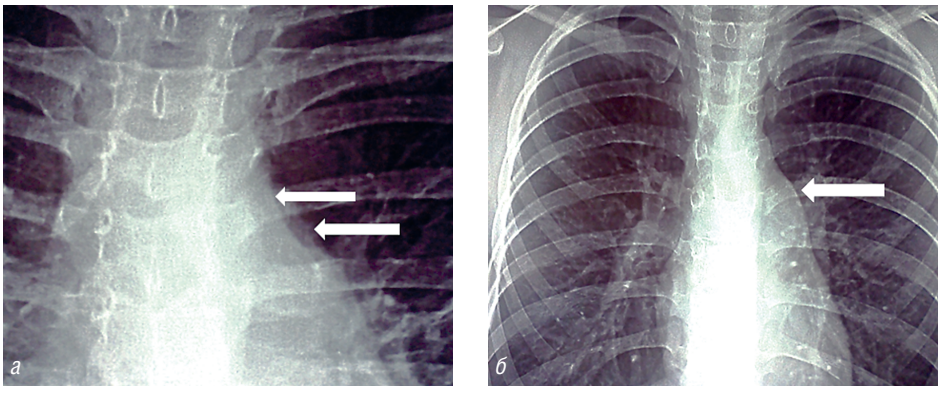

Рис. 1. Рентгенограмма: *а* — двойной контур средостения левой трахеобронхиальной области; *б* — выпуклая вторая сердечная дуга слева — косвенные признаки увеличения лимфатических узлов

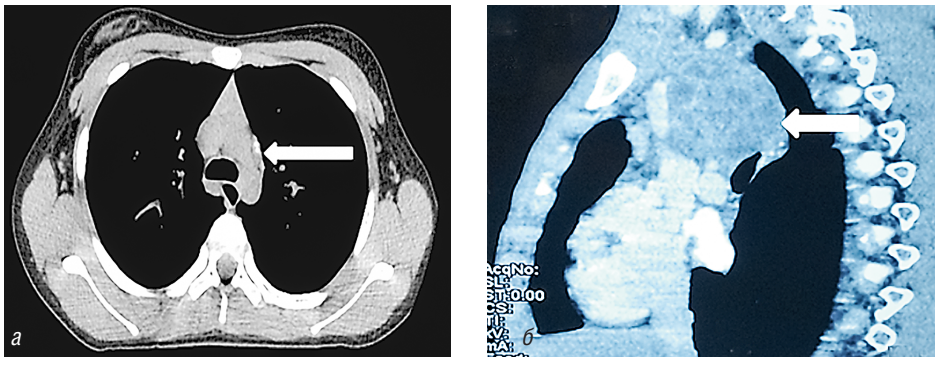

Рис. 2. Компьютерная томограмма: *а* — туберкулез парааортальных лимфатических узлов в стадии кальциноза, аксиальная проекция; *б* — туберкулез лимфатических узлов паратрахеальной, трахеобронхиальной области, туморозная форма (стадия казеозного некроза), сагиттальная проекция

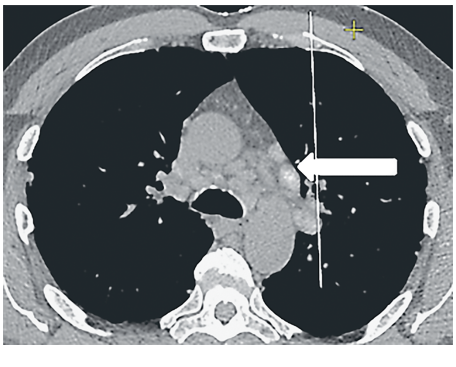

Рис. 3. Компьютерная томограмма. Аксиальная проекция. Множественные парааортальные лимфатические узлы расширяют область средостения

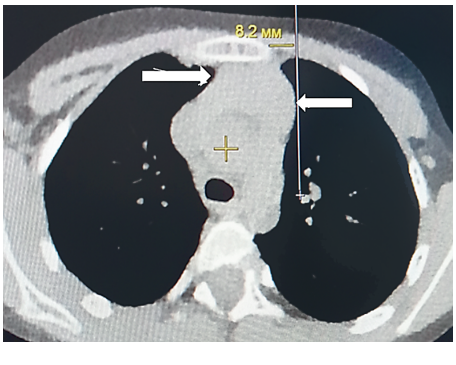

Рис. 4. Компьютерная томограмма. Аксиальная проекция. Левая долька вилочковой железы выходит за край грудины, закрывает аортопульмональную область на рентгенограммах

При традиционных рентгенологических исследованиях отсутствие просвета между пуговкой аорты и левой легочной артерией, выбухание контура левой легочной артерии (см. рис. 1, *б*), наличие второго контура средостения (см. рис. 1, *а*) или уплотнение (спайка) медиастинальной плевры в левой трахеобронхиальной области описываются как «косвенные признаки увеличения лимфатических узлов» или спаечный процесс вокруг лимфатических узлов при туберкулезном воспалении. Детям, у которых изменена туберкулиновая чувствительность, с найдеными вышеописанными признаками на рентгенограмме, и нет возможности детализировать структуры путем проведения компьютерной томографии, выставляется диагноз туберкулеза внутригрудных лимфатических узлов. Таким образом, зачастую избежать гипердиагностики туберкулеза не представляется возможным.

РЕШЕНИЕ ПРОБЛЕМЫ ПУТЕМ ПРИМЕНЕНИЯ УЛЬТРАСОНОГРАФИИ

Возможности эхокардиографии позволяют исследовать аортопульмональное окно у детей с выявленными косвенными признаками увеличения лимфатических узлов указанной области. По данным ультрасонографии, в большинстве случаев визуализируется структура вилочковой железы (рис. 5) [7].

Нормальная ультразвуковая структура тимуса характеризуется изоэхогенностью с линейными гиперэхогенными сигналами, что соответствует фиброзным (инволютивным) изменениям [9]. Структура тимуса зачастую имитирует такие косвенные признаки увеличения лимфатических узлов, как спаечный процесс медиастинальной плевры над аортой, двойной контур средостения, расширение трахеобронхиальной зоны, выпуклость контура легочной артерии, расширение верхнего отдела средостения (см. рис. 1).

При прогнозировании течения инфекционного процесса немаловажно учитывать не только структуру тимуса, но и его размер. Тимомегалию как маркер несостоятельности иммунной системы особенно важно учитывать при подозрении на туберкулез с целью прогнозирования особенностей течения заболевания.

В меньшей степени в «зоне интереса» могут определяться лимфатические узлы (см. рис. 2, 3), тимома и другие изменения.

ПРИМЕНЕНИЕ УЛЬТРАСОНОГРАФИИ У ДЕТЕЙ С ПОДОЗРЕНИЕМ НА ТУБЕРКУЛЕЗ ПАРААОРТАЛЬНОЙ ГРУППЫ ЛИМФАТИЧЕСКИХ УЗЛОВ В СТАДИИ КАЛЬЦИНАЦИИ

С 1982 года рентгенологической характеристикой малой формы туберкулеза в фазе кальцинации считался мелкий точечный кальцинат лимфатического узла парааортальной группы (рис. 6), который выявлялся в 68,1% случаев у детей и в то время являлся достоверным признаком туберкулеза внутригрудных лимфатических узлов [2] (рис. 6).

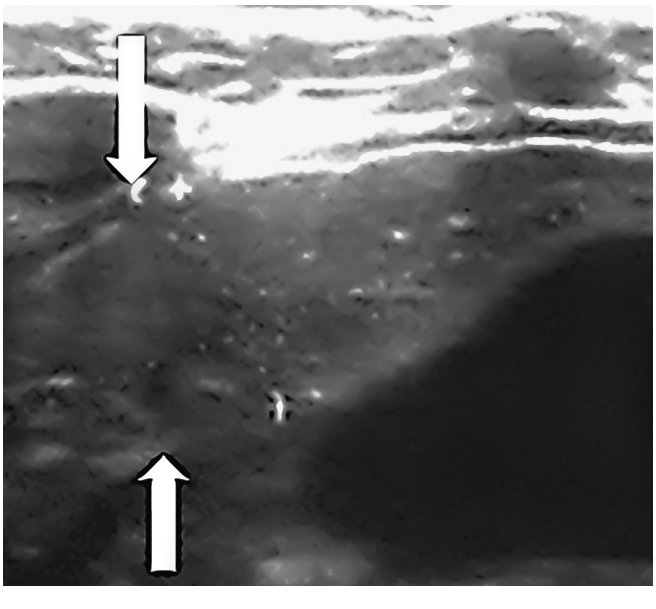

Рис. 5. Сонограмма. Тимус. Парастернальная позиция слева (стрелки)

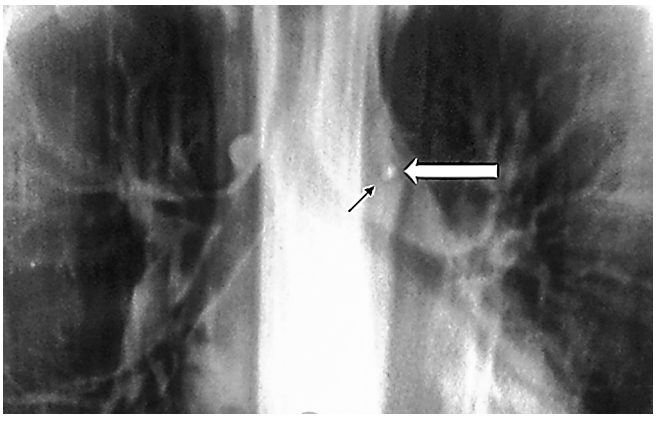

Рис. 6. Линейная томограмма. Точечное уплотнение в парааортальной области, расцененное как парааортальный кальцинат лимфатического узла у ребенка с подозрением на туберкулез

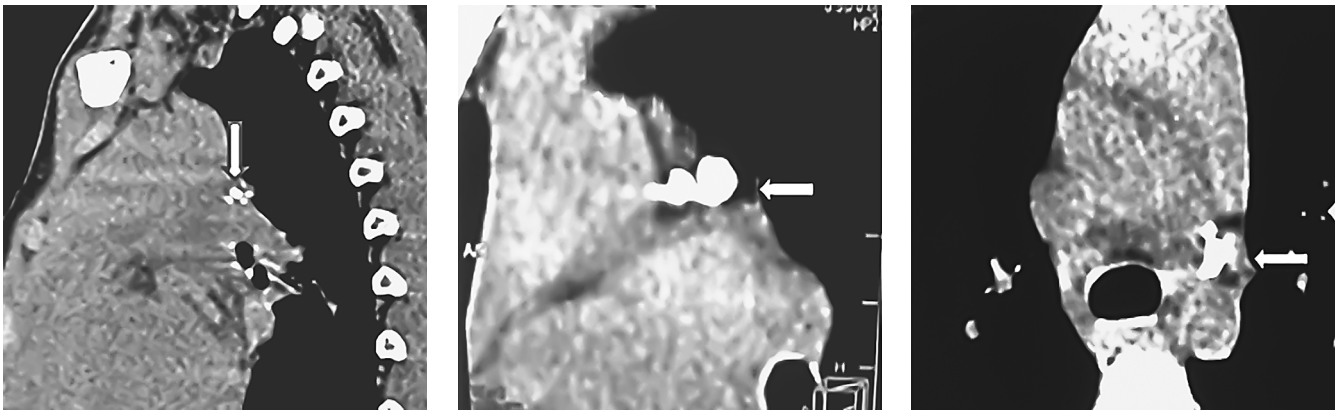

Рис. 7. Компьютерная томограмма. Различные фрагменты уплотнения артериальной связки

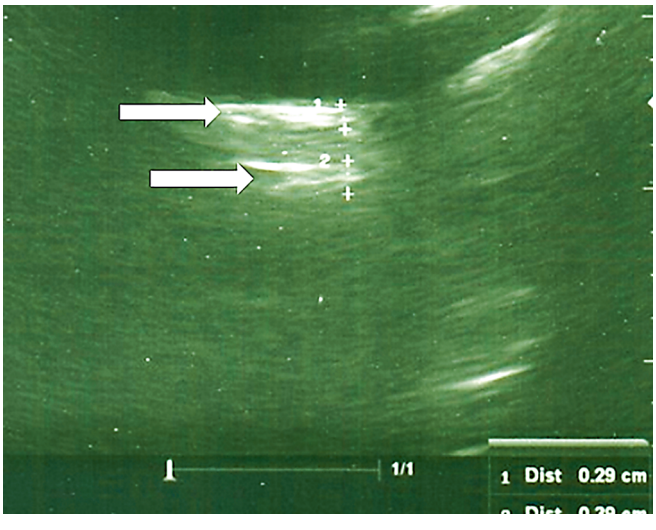

Рис. 8. Сонограмма. Две уплотненные артериальные связки

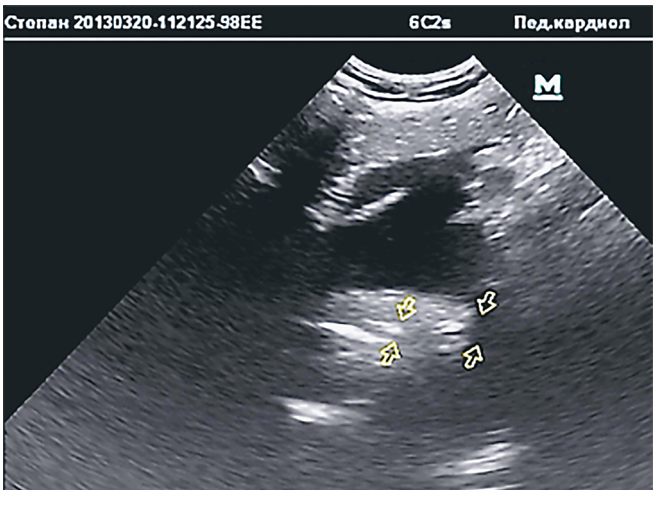

Рис. 9. Сонограмма. Уплотнение стенок артериальной связки фрагментами у аортального и легочного конца

При выполнении компьютерной томографии возможно дифференцировать артериальную связку (бывший боталлов проток) от кальцината лимфатического узла [5, 6, 10], но картина уплотнения артериальной связки может выглядеть криволинейно, точечно или слипающимися фрагментами (рис. 7). Данная КТ-картина может расценивается как кальцинация лимфатических узлов аортопульмональной группы. При такой КТ-картине происходит как гипер- так и гиподиагностика туберкулеза внутригрудных лимфатических узлов у детей.

По данным ультрасонографии аортопульмональной области приблизительно в 70% случаев визуализируется артериальная связка. Эхокардиография может визуализировать различные анатомические варианты артериальной связки: одна (рис. 10, стрелка 1) или две артериальные связки (рис. 8), уплотненные фрагменты артериальной связки (рис. 9), Y-образная связка и т.д. [8].

При комплексном ультразвуковом исследовании средостения также необходимо дифференцировать артериальную связку от нормальной ультразвуковой картины лимфатических узлов (рис. 10) и туберкулеза лимфатического узла (рис. 11).

Нормальная структура лимфатического узла характеризуется изо-гипоэхогенностью коркового вещества (рис. 10, стрелка 2) и линейными гиперэхогенными сигналами мозгового вещества, которые представлены выносящими сосудами (рис. 10, стрелка 3).

Ультразвуковые признаки туберкулезного воспалительного процесса имеют характерную полиморфную картину [1, 3, 12, 13].

Основная морфологическая структурная единица туберкулезного воспаления — туберкулезная гранулема (рис. 11). Нахождение туберкулезных гранулем определяет раннюю диагностику туберкулезного воспаления. Ультразвуковая картина туберкулезных

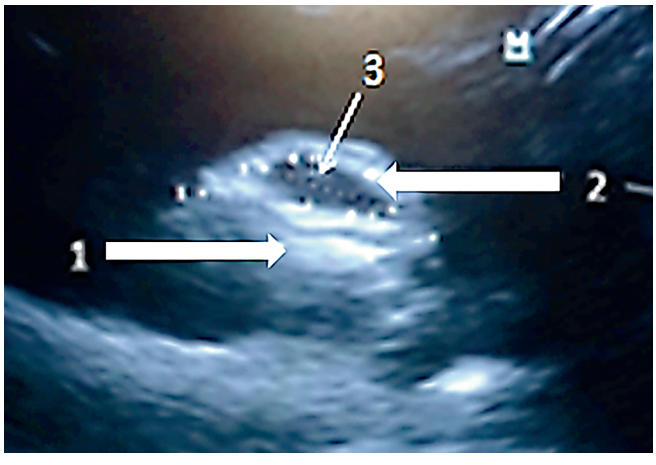

Рис. 10. Сонограмма. Нормальная структура лимфатического узла и артериальной связки: 1 — артериальная связка; 2 — лимфатический узел, гипоэхогенное корковое вещество; 3 — лимфатический узел, гиперэхогенное мозговое вещество

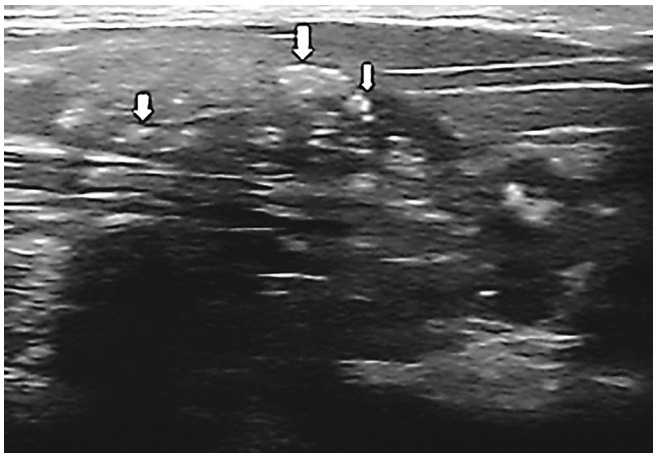

Рис. 11. Сонограмма. Лимфатический узел с наличием в структуре туберкулезных гранулем (стрелки)

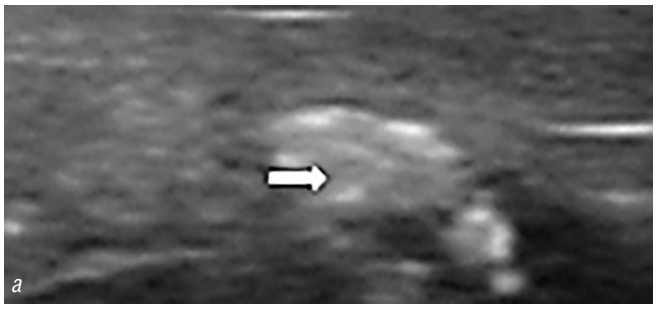

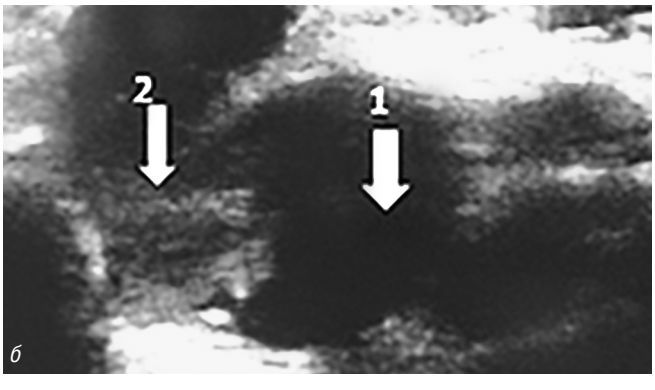

Рис. 12. Сонограмма: *а* — неоднородная структура туберкулезной гранулемы («слоистый пирог»), (увеличение); *б* — сливные лимфатические узлы с четкой границей колликвационного (1) и творожистого (2) некроза



Рис. 13. Сонограмма. Образование свища лимфатического узла. Разрушение структуры капсулы, выход содержимого в окружающие ткани

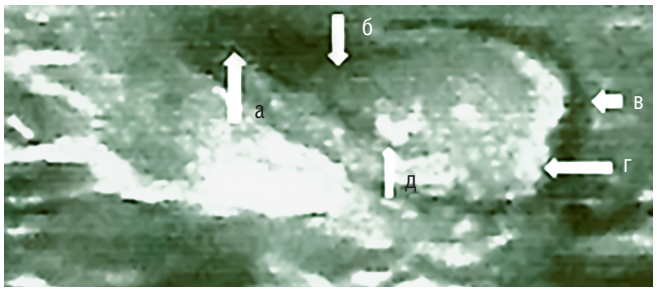

Рис. 14. Сонограмма. Сочетание стадий туберкулезного воспаления в одном лимфатическом узле: *а* — образование свища; *б* — граница творожистого и гнойного некроза; *в* — лимфостаз вокруг лимфатического узла; *г* — фиброзирование и утолщение капсулы лимфатического узла; *д* — начало фиброзирования и кальцинирования лимфатического узла

гранулем может быть полиморфна, поскольку рост туберкулезного бугорка вызван чередованием воспалительных реакций экссудативного, продуктивного, казеозно-некротического типа с фиброзным замещением воспалительной реакции. Таким образом, ультразвуковая картина туберкулезной гранулемы приобретает вид гетерогенного округлого образования (рис. 11, 12, *а*). При дальнейшем небла-

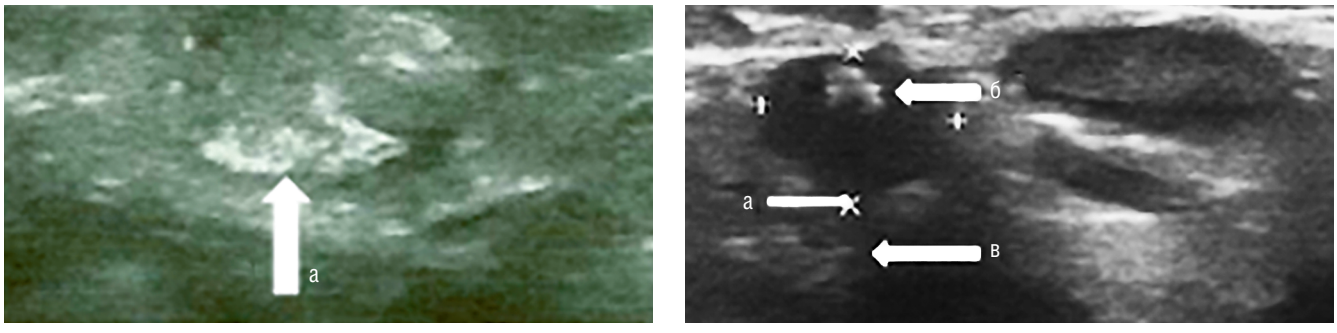

Рис. 15. Сонограмма. Фиброзирование и кальциноз лимфатических узлов при туберкулезе: *а* **— фиброзирование лимфатического узла;** *б* **— кальциноз лимфатического узла («симптом короны»);** *в* **— дистальная акустическая тень за структурой кальцината**

гоприятном развитии туберкулезного воспаления туберкулезные гранулемы сливаются между собой и могут замещать всю структуру пораженного органа.

Ультразвуковые признаки некроза лимфатического узла при туберкулезе могут отличаться друг от друга, поскольку плотность жидкого (рис. 12, *б*, стрелка 1) и творожистого (рис. 12, *б*, стрелка 2) некроза различна. Чем ниже иммунный статус организма, тем более выражены процессы некроза, которые могут распространяться на всю структуру пораженного органа в том числе лимфатических узлов. В дальнейшем происходит некрозное расплавление тканей с образованием сливных конгломератов рядом расположенных лимфоузлов и окружающих тканей. (рис. 12, *б*, 13) [1].

Одним из неблагоприятных вариантов туберкулезного процесса является образование свища лимфатического узла с выходом содержимого в окружающие ткани и распространением туберкулезной палочки (рис. 13).

Для туберкулеза характерно сочетание различных стадий специфического воспаления [4, 11] (рис. 14, 15). Часто можно увидеть полиморфную картину туберкулеза лимфатического узла: образование туберкулезной гранулемы (рис. 12, *а*), творожистый некроз (рис 12, *б*, стрелка 2; 14, *б*), гнойное перерождение лимфоузла (рис. 12, *б*, стрелка 1; 14, *б*), образование свища (рис. 13, 14, *а*). Кроме того, найденными признаками могут быть лимфостаз вокруг лимфатического узла (рис. 14, *в*), фиброзирование и утолщение капсулы лимфатического узла (рис. 14, *г*), начало фиброзирования и кальцинирования структуры лимфатического узла (рис. 14, *д*).

Картина завершения туберкулезного воспаления при ультрасонографии может быть в виде исчезновения воспалительного туберкулезного процесса и постепенного нарастания фиброза, гиалиноза и кальциноза структур лимфатического узла [11]. К сожалению, ультразвуковая картина гиалиноза не имеет четкого описания в литературе. Картину нарастания фиброза лимфатического узла можно наблюдать в виде нарастания неоднородной гиперэхогенности с прогрессивным уменьшением размеров лимфатического узла (рис. 15, *а*).

Определение кальциноза в лимфатическом узле не представляет трудностей и выглядит в виде «симптома короны» с регистрацией дистальной акустической тени за изображением (рис. 15, *б*, *в*).

ЗАКЛЮЧЕНИЕ

В настоящее время в диагностике туберкулеза внутригрудных узлов у детей метод ультразвуковой диагностики используется не в полном объеме. Именно в практике противотуберкулезной службы дифференциальная диагностика структур аортопульмональной области наиболее актуальна не только для дифференцировки структур в этой области, но и для определения прогноза туберкулезного процесса с определением дальнейшей тактики ведения пациента.

Учитывая доступность ультразвукового исследования в лечебно-профилактических учреждениях, отсутствие ионизирующего воздействия на детский организм, лучшую визуализацию ультраструктур при туберкулезе, важно расширять показания для этого метода в практике туберкулезной службы Российской Федерации.

Финансирование исследования и конфликт интересов

Исследование не финансировалось какими-либо источниками. Авторы заявляют, что данная работа, ее тема, предмет и содержание не затрагивают конкурирующих интересов.

ЛИТЕРАТУРА

1. Абдуллаев Р.Я., Мытник З.Н., Федько А.А. Ультрасонография при туберкулезе и СПИДе. Новое слово; 2010.

2. Борисова Н.К. Диагностика поражений внутригрудных лимфатических узлов у детей и подростков (клинико-рентгенологическое исследование). Дис. … докт. мед. наук. М.; 1982.
3. Васильева Е.Б., Клочкова Л.В., Король О.И. и др. Туберкулез у детей и подростков. СПб.: Питер; 2005.
4. Зинченко Ю.С., Басанцова Н.Ю., Старшинова А.Я. и др. Туберкулез сегодня: основные направления исследований по профилактике, диагностике и лечению. Russian Biomedical Research. 2018; 3(4): 24–34.
5. Лазарева Я.В. Компьютерная томография в диагностике кальцинированной аортальной связки у детей. Педиатрия. 2001; 1: 44–6.
6. Лазарева Я.В. Компьютерная томография в диагностике туберкулеза органов дыхания. Автореф. дис. … докт мед. наук. М.; 2002.
7. Панфёрова Т.Р., Никулина А.Л., Серебрякова И.Н., Поляков В.Г. Ультразвуковая диагностика эктопированной ткани тимуса в щитовидной железе у детей. Онкопедиатрия. 2015; 2(2): 109–14.
8. Синицына А.В., Синельникова Е.В., Кривохиж В.Н. и др. Особенности эхографической картины артериальной связки и парааортальных кальцинатов у детей с подозрением на туберкулез внутригрудных лимфатических узлов. Педиатр. 2014; 5(1): 70–5.
9. Сиротина О.Б. Ультразвуковое исследование тимуса у детей в норме, при некоторых заболеваниях, состояниях. Международный эндокринологический журнал. 2012; 1(41): 76–86.
10. Старшинова А.А. Диагностика туберкулеза внутригрудных лимфатических узлов парааортальной группы: малая форма. Автореф. дис. … канд. мед. наук. СПб.; 2005.
11. Элинсон Ф.Л., Эйнис В.Л. и др. Туберкулез лимфатических узлов: руководство по туберкулезу. М.: МЕДГИЗ. 1960; 3: 242–69.
12. Agarwal D., Narayan S., Chakravarty J., Sundar S. Ultrasonography for diagnosis of abdominal tuberculosis in hivinfected people. Indian J Med Res. 2010; 132: 77–80.
13. Chandrashekhara S.H., Kumar Rahul, Nayha Handa, Ananya Panda. Imaging of Retrosternal Space Lesions. A Pictorial Review. Pol J Radiol. 2016; 81: 331–7.

REFERENCES

1. Abdullayev R.Ya., Mytnik Z.N., Fed'ko A.A. Ul'trasonografiya pri tuberkuleze i SPIDe. [Ultrasonography in tuberculosis and AIDS]. Novoye slovo Publ.; 2010. (in Russian).
2. Borisova N.K. Diagnostika porazheniy vnutrigrudnykh limfaticheskikh uzlov u detey i podrostkov (kliniko-rentgenologicheskoye issledovaniye) [Diagnosis of lesions of the intrathoracic lymph nodes in children and adolescents (clinical and radiological examination)]. Dis. … dokt. med. nauk. Moskva; 1982. (in Russian).
3. Vasil'yeva Ye.B., Klochkova L.V., Korol' O.I. i dr. Tuberkulez u detey i podrostkov. [Tuberculosis in children and adolescents]. Sankt-Peterburg: Piter Publ.; 2005. (in Russian).
4. Zinchenko Yu.S., Basantsova N.Yu., Starshinova A.Ya. i dr. Tuberkulez segodnya: osnovnyye napravleniya issledovaniy po profilaktike, diagnostike i lecheniyu. [Tuberculosis today: main directions of research on prevention, diagnosis and treatment]. Russian Biomedical Research. 2018; 3(4): 24–34. (in Russian).
5. Lazareva Ya.V. Komp'yuternaya tomografiya v diagnostike kal'tsinirovannoy aortal'noy svyazki u detey [Computed tomography in the diagnosis of calcified aortic ligament in children]. Pediatriya. 2001; 1: 44–6. (in Russian).
6. Lazareva Ya.V. Komp'yuternaya tomografiya v diagnostike tuberkuleza organov dykhaniya [Computed tomography in the diagnosis of respiratory tuberculosis]. Avtoref. dis. … dokt med. nauk. Moskva; 2002. (in Russian).
7. Panforova T.R., Nikulina A.L., Serebryakova I.N., Polyakov V.G. Ul'trazvukovaya diagnostika ektopirovannoy tkani timusa v shchitovidnoy zheleze u detey [Ultrasound diagnosis of ectopic thymus tissue in the thyroid gland in children]. Onkopediatriya. 2015; 2(2): 109–14. (in Russian).
8. Sinitsyna A.V., Sinel'nikova Ye.V., Krivokhizh V.N. i dr. Osobennosti ekhograficheskoy kartiny arterial'noy svyazki i paraaortal'nykh kal'tsinatov u detey s podozreniyem na tuberkulez vnutrigrudnykh limfaticheskikh uzlov [Features of the echographic picture of the arterial ligament and para-aortic calcifications in children with suspected tuberculosis of the intrathoracic lymph nodes]. Pediatr. 2014; 5(1): 70–5. (in Russian).
9. Sirotina O.B. Ul'trazvukovoye issledovaniye timusa u detey v norme, pri nekotorykh zabolevaniyakh, sostoyaniyakh [Ultrasound examination of the thymus in children is normal, with some diseases, conditions]. Mezhdunarodnyy endokrinologicheskiy zhurnal. 2012; 1(41): 76–86. (in Russian).
10. Starshinova A.A. Diagnostika tuberkuleza vnutrigrudnykh limfaticheskikh uzlov paraaortal'noy gruppy: malaya forma [Diagnosis of tuberculosis of the intrathoracic lymph nodes of the para-aortic group: a small form]. Avtoref. dis. … kand. med. nauk. Sankt-Peterburg; 2005. (in Russian).
11. Elinson F.L., Eynis V.L. i dr. Tuberkulez limfaticheskikh uzlov: rukovodstvo po tuberkulezu. Moskva: MEDGIZ Publ. 1960; 3: 242–69. (in Russian).
12. Agarwal D., Narayan S., Chakravarty J., Sundar S. Ultrasonography for diagnosis of abdominal tuberculosis in hivinfected people. Indian J Med Res. 2010; 132: 77–80.
13. Chandrashekhara S.H., Kumar Rahul, Nayha Handa, Ananya Panda. Imaging of Retrosternal Space Lesions. A Pictorial Review. Pol J Radiol. 2016; 81: 331–7.